RADIOGRAPHIEE L'EPAULE DROITE DE FACE

CALCIFICATIONS PERIARTICULAIRES EN RAPPORT AVEC DES CALCIFICATIONS TENDINEUSES

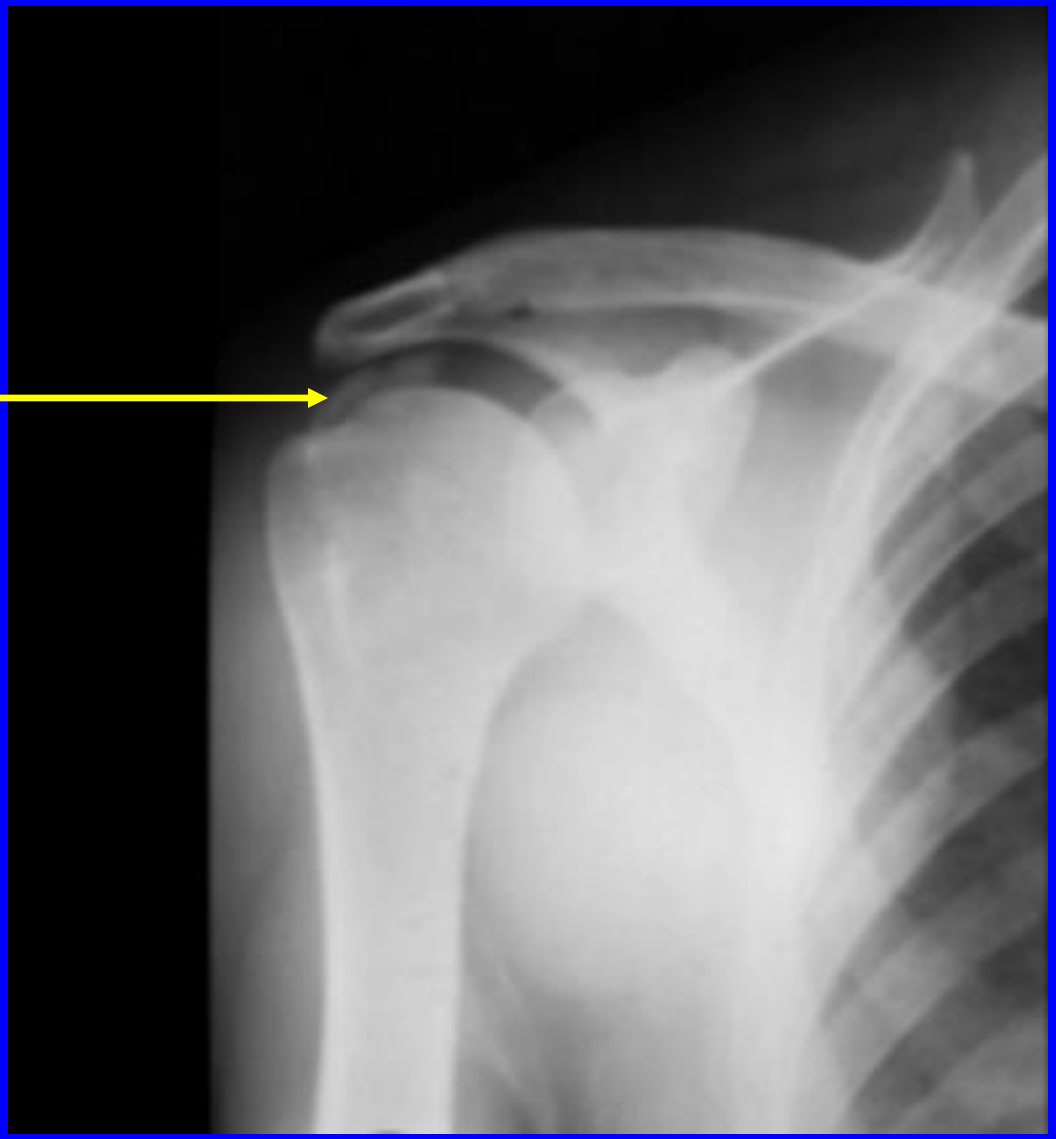

TENDINOPATHIE CALCIFIANTE

LA SEMIOLOGIE DES PARTIES MOLLES

RADIOGRAPHIE DU GENOU GAUCHE

EPAISSISSEMENT ET AUGMENTATION DE LA DENSITE DES PARTIES MOLLES DE LA FACE POSTERIEURE DU GENOU

LOCALISATION PARTICULIERE :

LE RACHIS

RADIOGRAPHIE DU RACHIS DORSAL

DEFORMATION DE L'AXE DU RACHIS DANS LE PLAN FRONTAL: SCOLIOSE

DE FACE

PROFIL

RADIOGRAPHIE DU RACHIS LOMBAIRE

DE FACE

FUSION DE 2 CORPS VERTEBRAUX REALISANT UN BLOC VERTEBRAL

DEFORMATION SECONDAIRE DE L'AXE DU RACHIS DANS LE PLAN SAGITTAL: CYPHOSE

PROFIL

RADIOGRAPHIE DU RACHIS LOMBAIRE

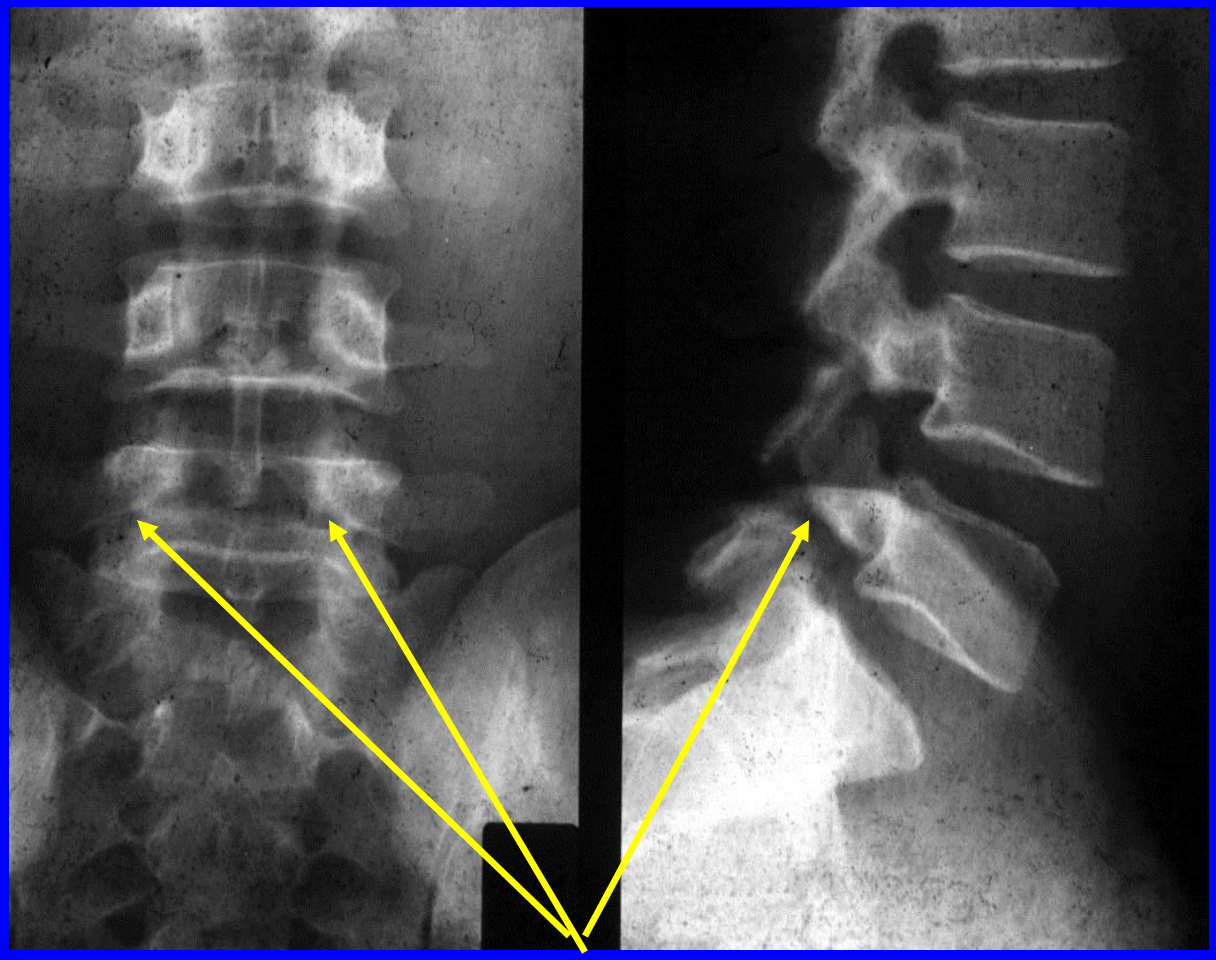

LYSE ISTHMIQUE BILATERALE : SPONDYLOLYSE

SPONDYLOLYSTHESIS

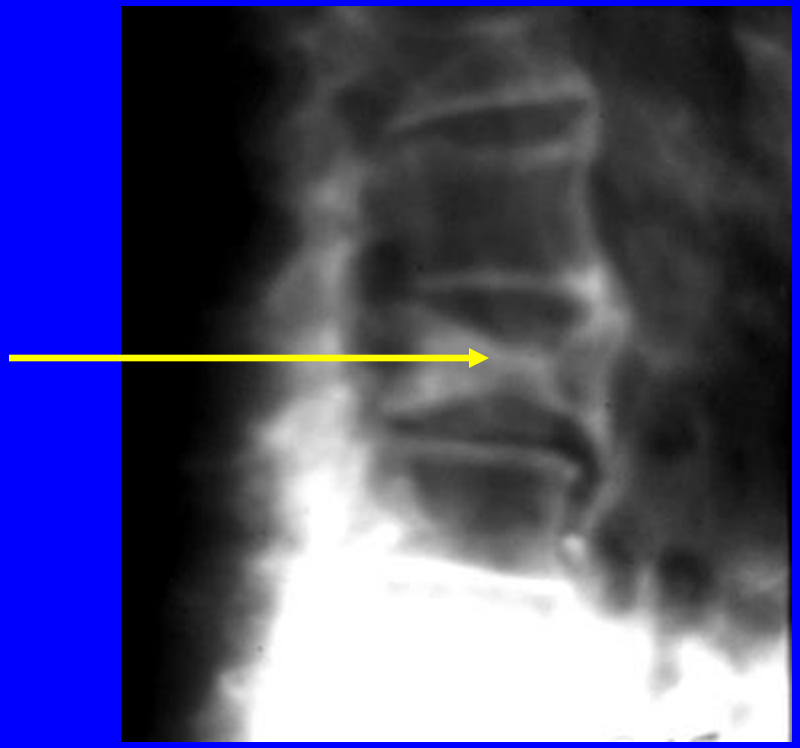

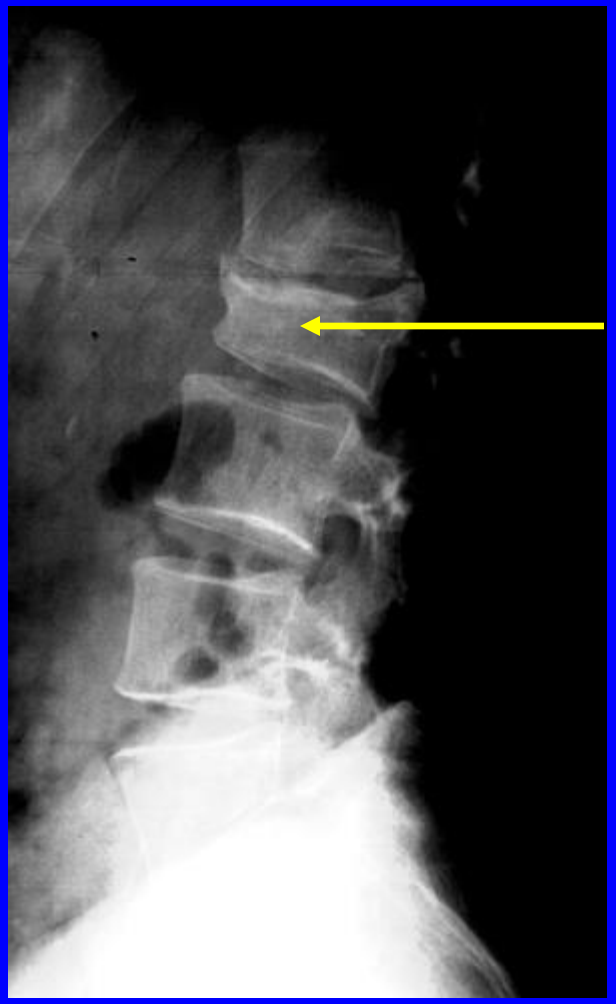

DIMINUTION DE LA HAUTEUR D'UNE VERTEBRE: TASSEMENT VERTEBRAL

RADIOGRAPHIE DU RACHIS LOMBAIRE DE FACE

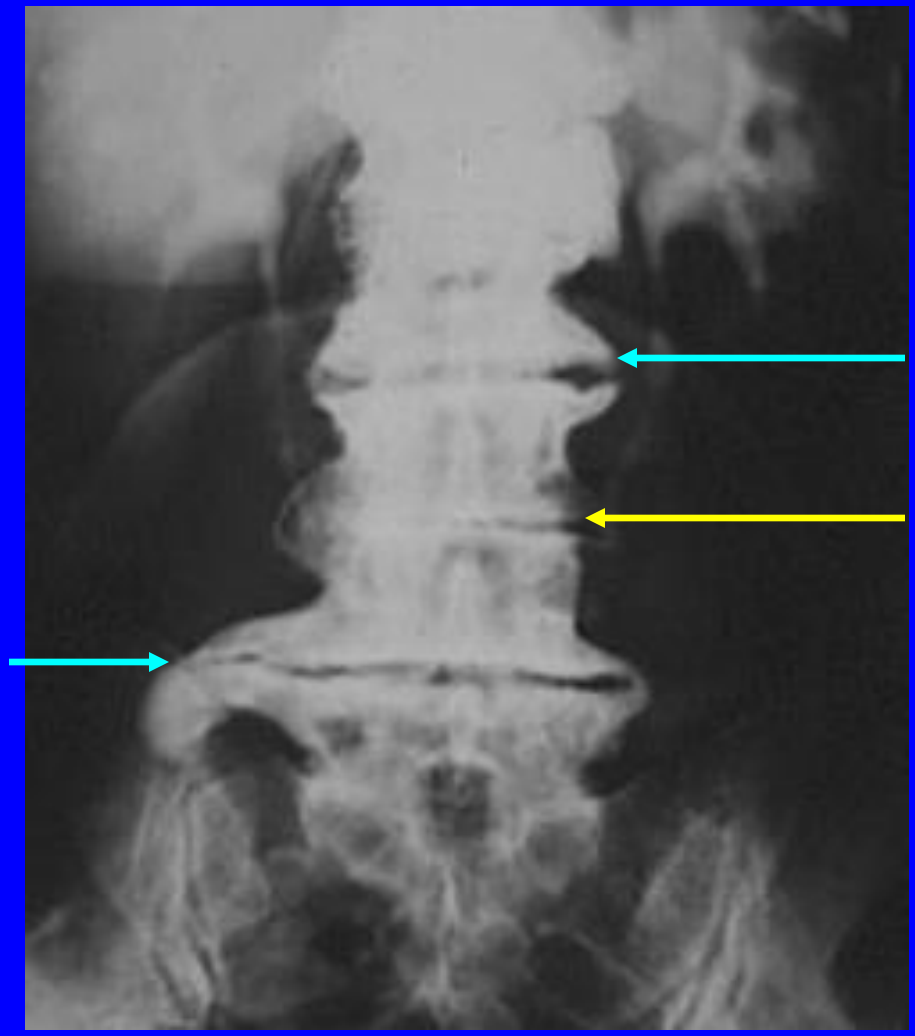

PINCEMENT IMPORTANT DES DISQUES INTERVERTEBRAUX AVEC DES GROS OSTEOPHYTES EXUBERANTS

RADIOGRAPHIE DE LA CHARNIERE DORSO-LOMBAIRE

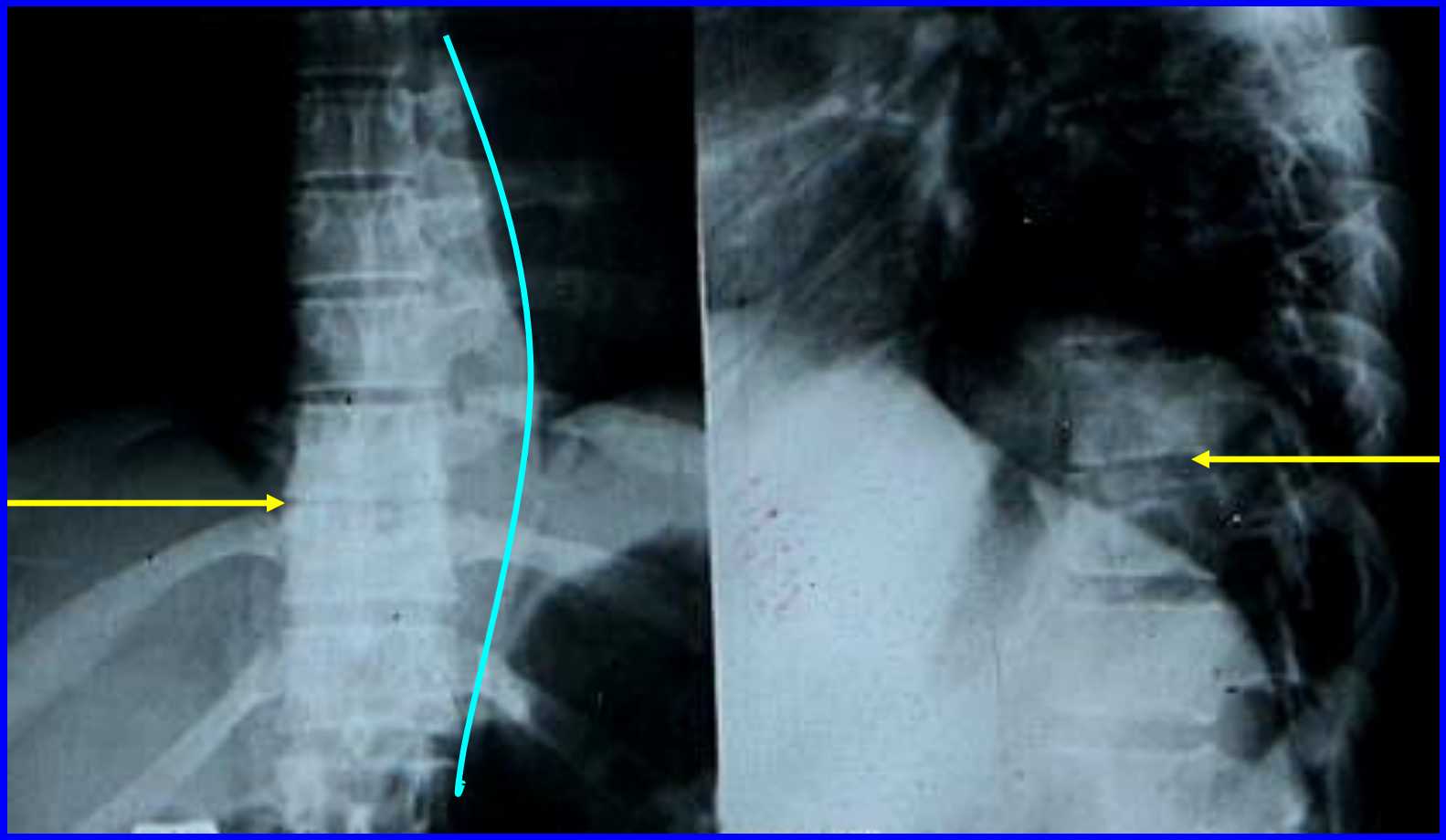

PINCEMENT DU DISQUE INTERVERTEBRAL D10-D11

EPAISSISSEMENT DES PARTIES MOLLES PARAVERTEBRALES GAUCHES REALISANT UNE IMAGE DE FUSEAU PARVERTEBRAL

ANATOMIE ET SEMIOLOGIE RADIOLOGIQUE PULMONAIRE

* ANATOMIE RADIOLOGIQUE

* SEMIOLOGIE RADIOLOGIQUE

- Dr Arifa Achour Nadia

Menu

ANATOMIE RADIOLOGIQUE

(poumon)

Menu

RADIOGRAPHIE DU THORAX DE FACE

Contenant

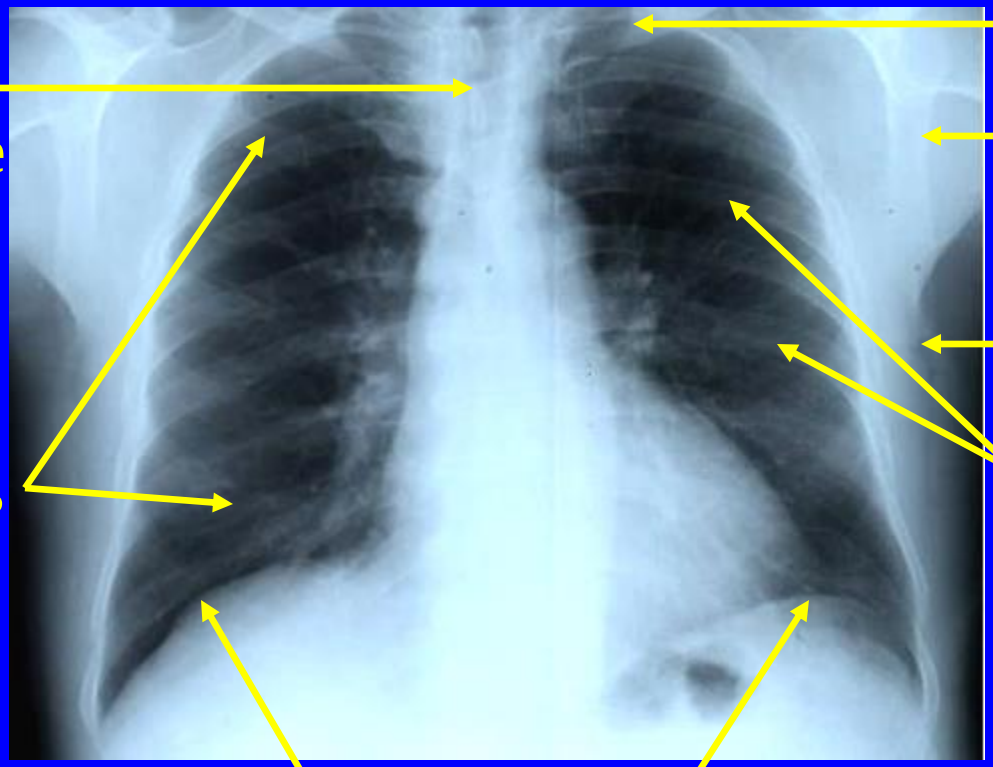

clavicule

Rachis thoracique

omoplate

Fascias graisseux

Arcs antérieurs des côtes

arcs postérieurs des côtes

droite

gauche

Coupoles diaphragmatiques

RADIOGRAPHIE DU THORAX DE FACE

Contenu: poumons + médiastin

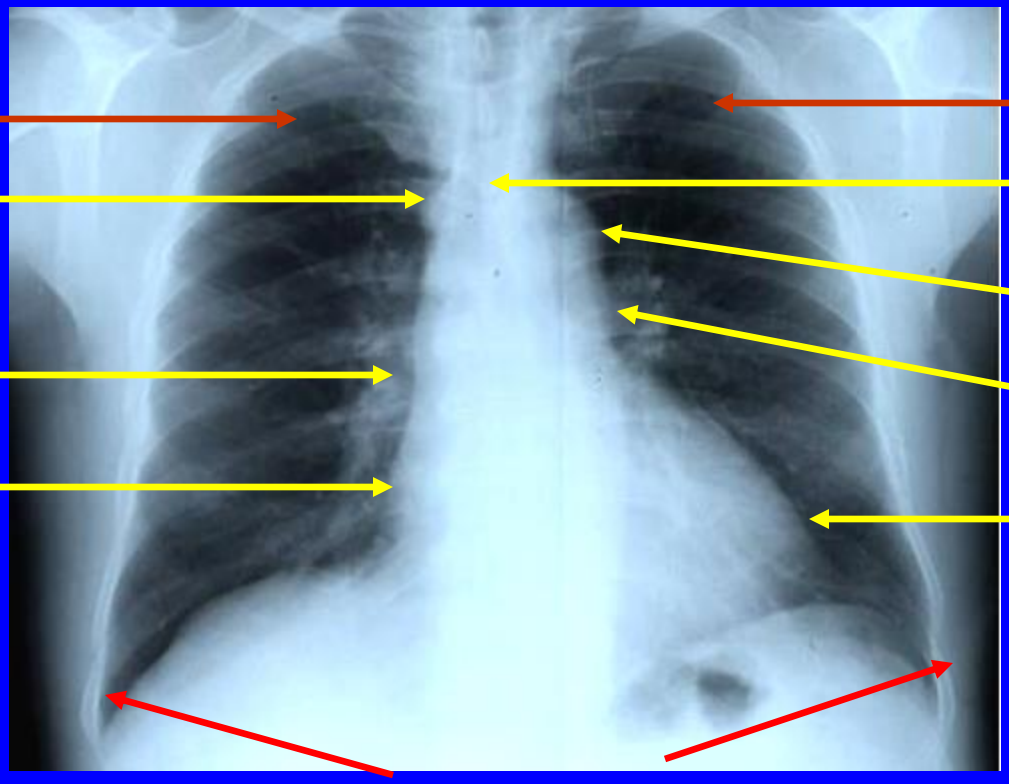

DIVISION DU THORAX

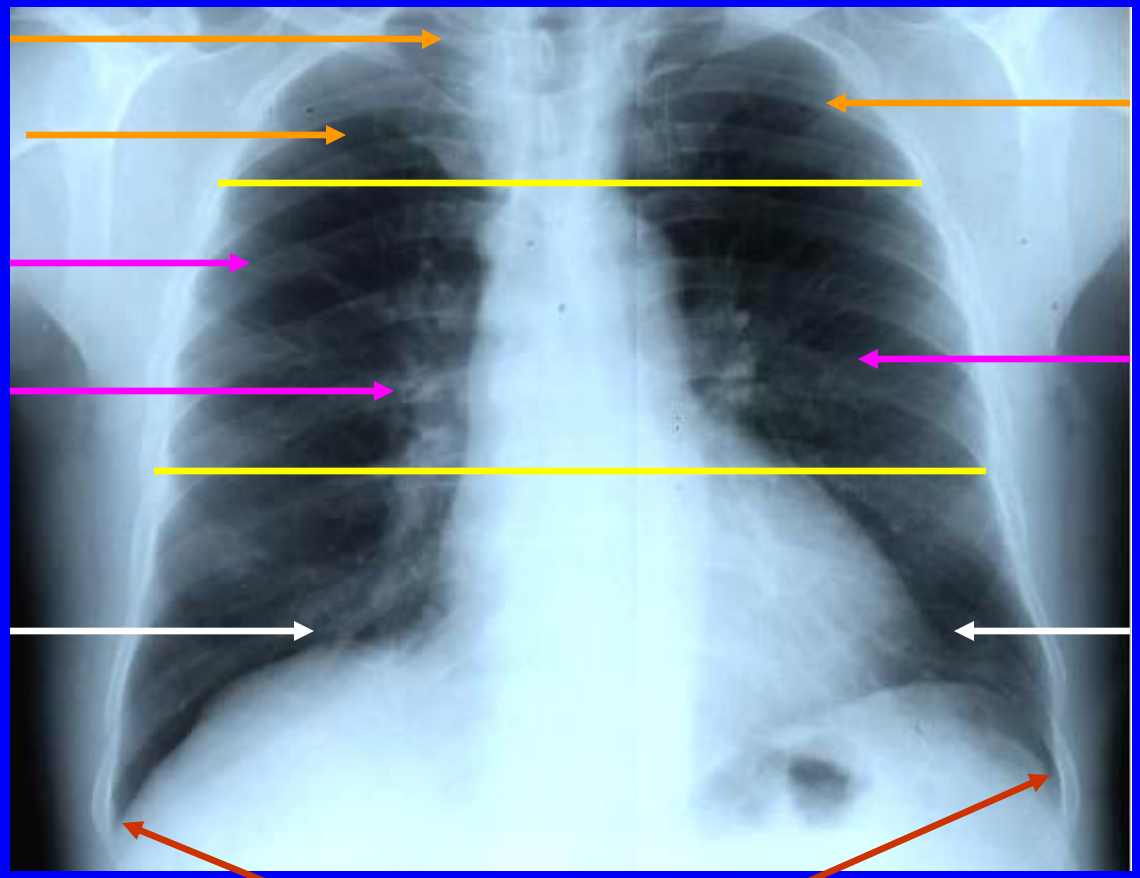

RADIOGRAPHIE DU THORAX DE PROFIL

Contenant

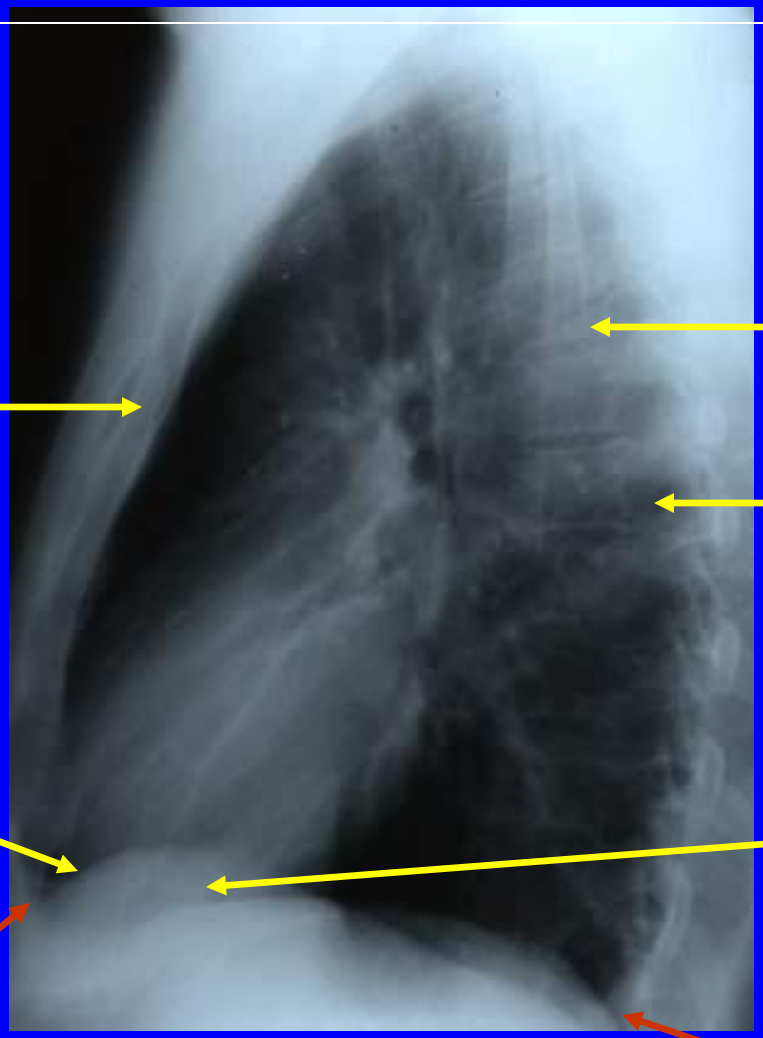

Rachis thoracique

sternum

Gouttière costovertébrale

Coupole diaphragmatique droite

Coupole diaphragmatique gauche

antérieurs

Culs de sac costodiaphragmatiques

postérieurs

RADIOGRAPHIE DU THORAX DE PROFIL

Contenu

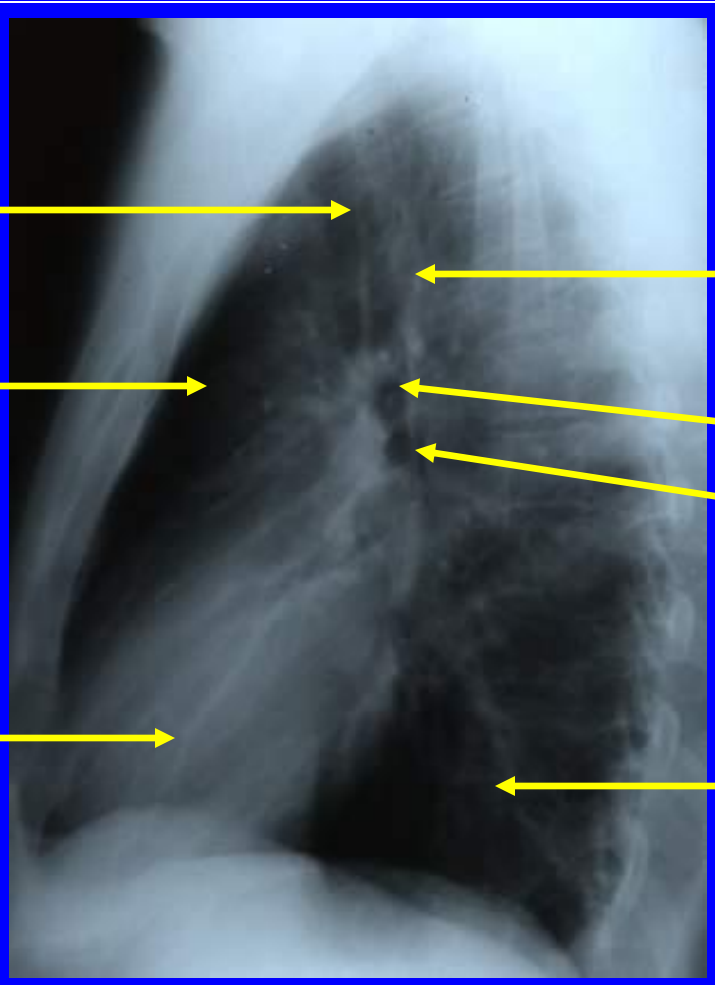

trachée

Espace clair rétrosternal (précardiaque)

Cœur

aorte

Bronches souches:

- droite
- gauche

Espace clair rétrocardiaque

VARIATION DE L'IMAGE SELON LA DISTANCE FOCALE

1m

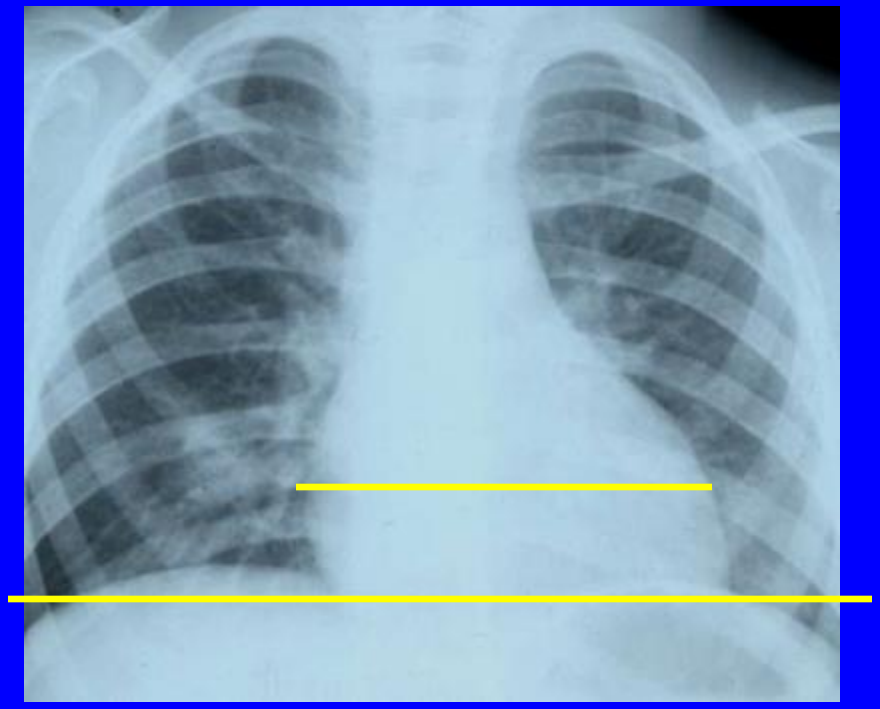

1,5m

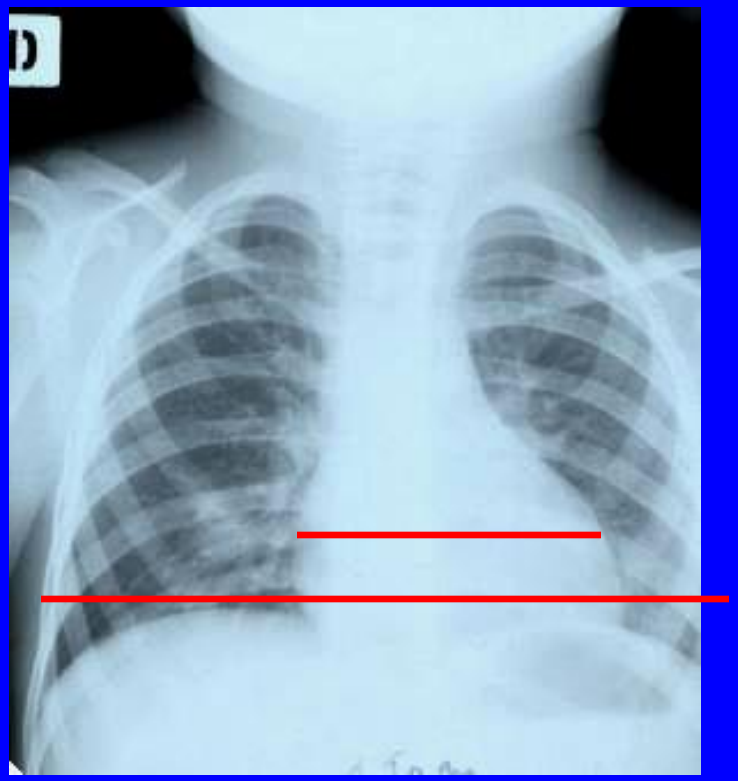

Agrandissement radiologique

VARIATION DE L'IMAGE SELON LE TEMPS RESPIRATOIRE

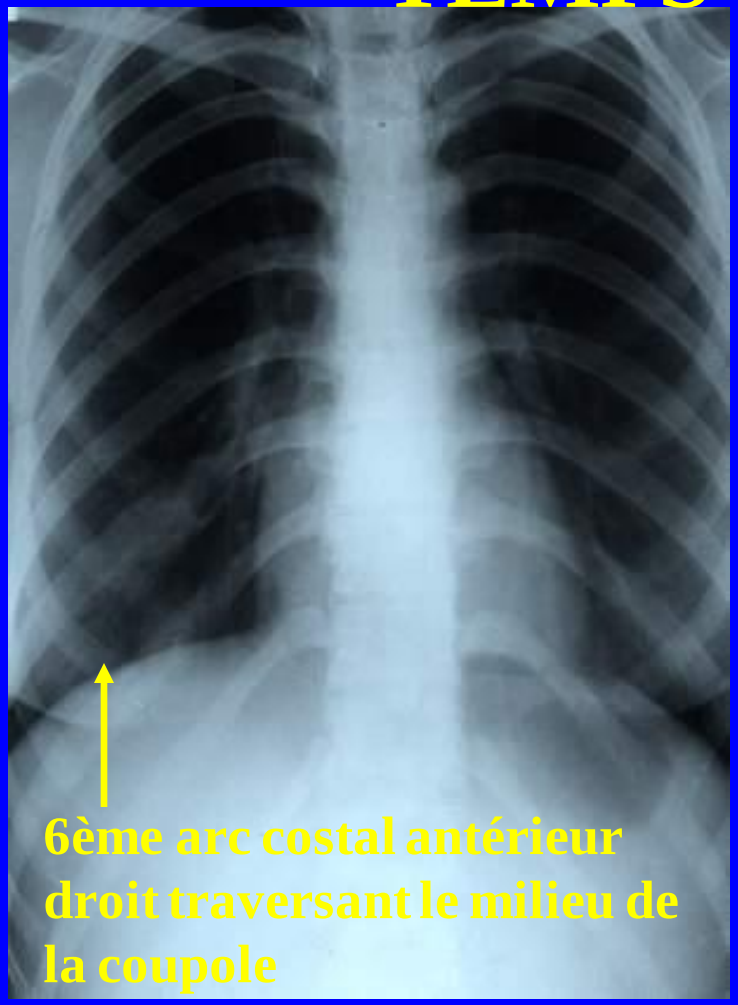

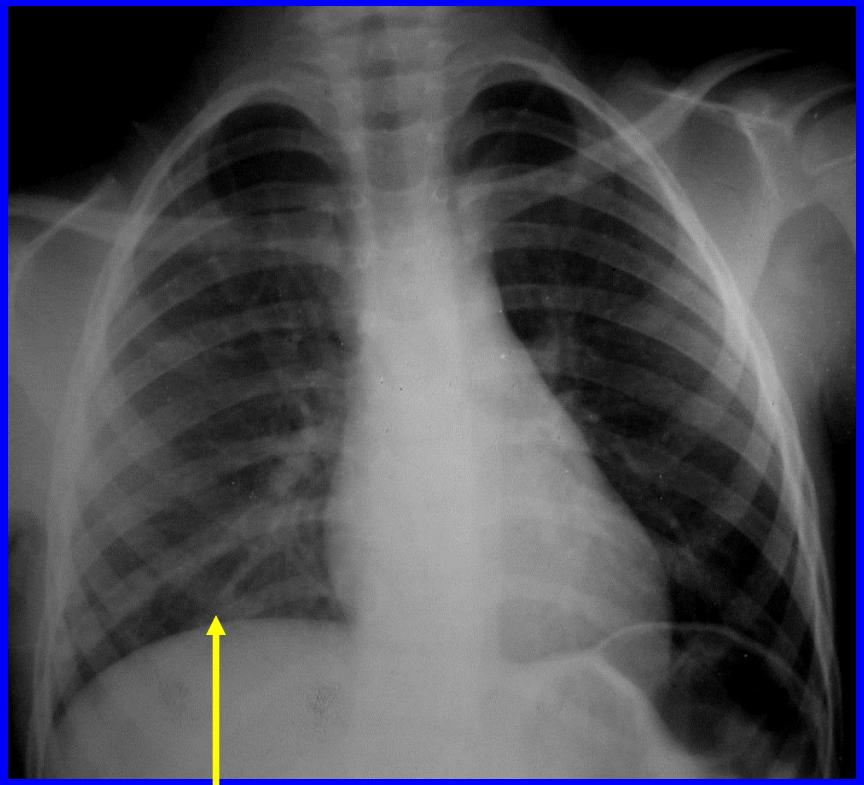

Volume et transparence pulmonaires accentués au cours de l'inspiration et diminués au cours de l'expiration

Inspiration **Expiration**

VARIANTES DE LA NORMALE

SCISSURE AZYGOS

Migration de la veine azygos et constitution de la scissure azygos

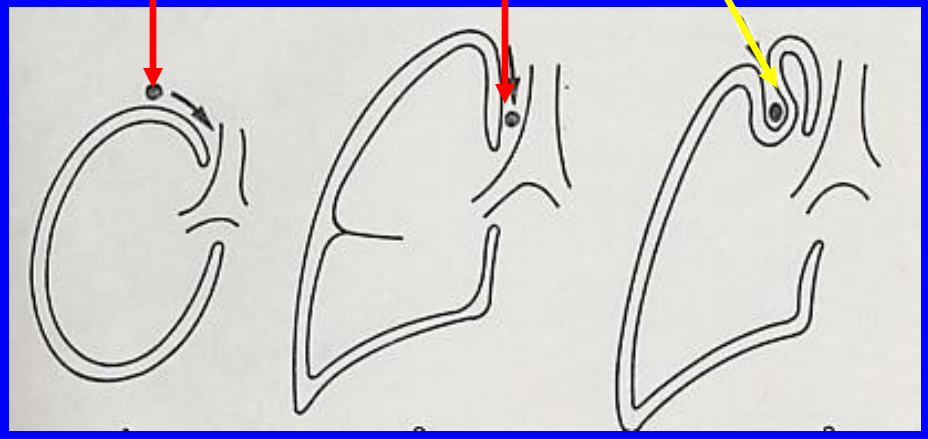

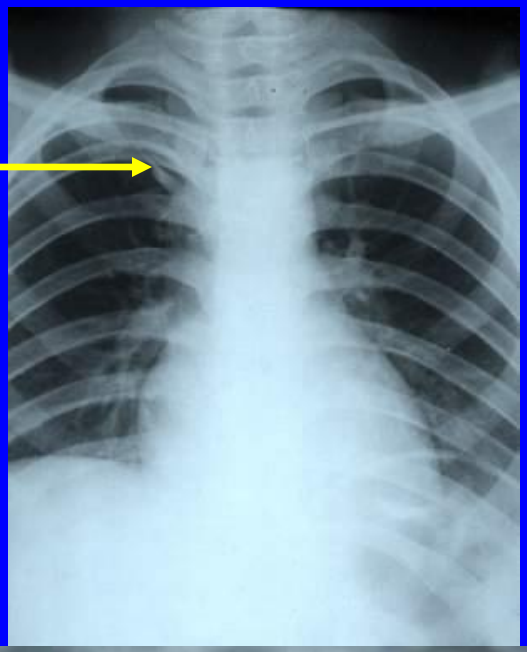

Expression radiologique



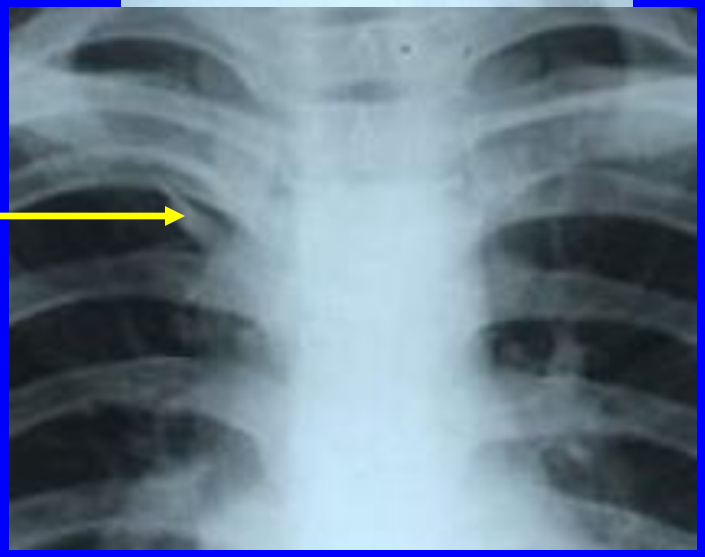

OPACITES DES MUSCLES PECTORAUX

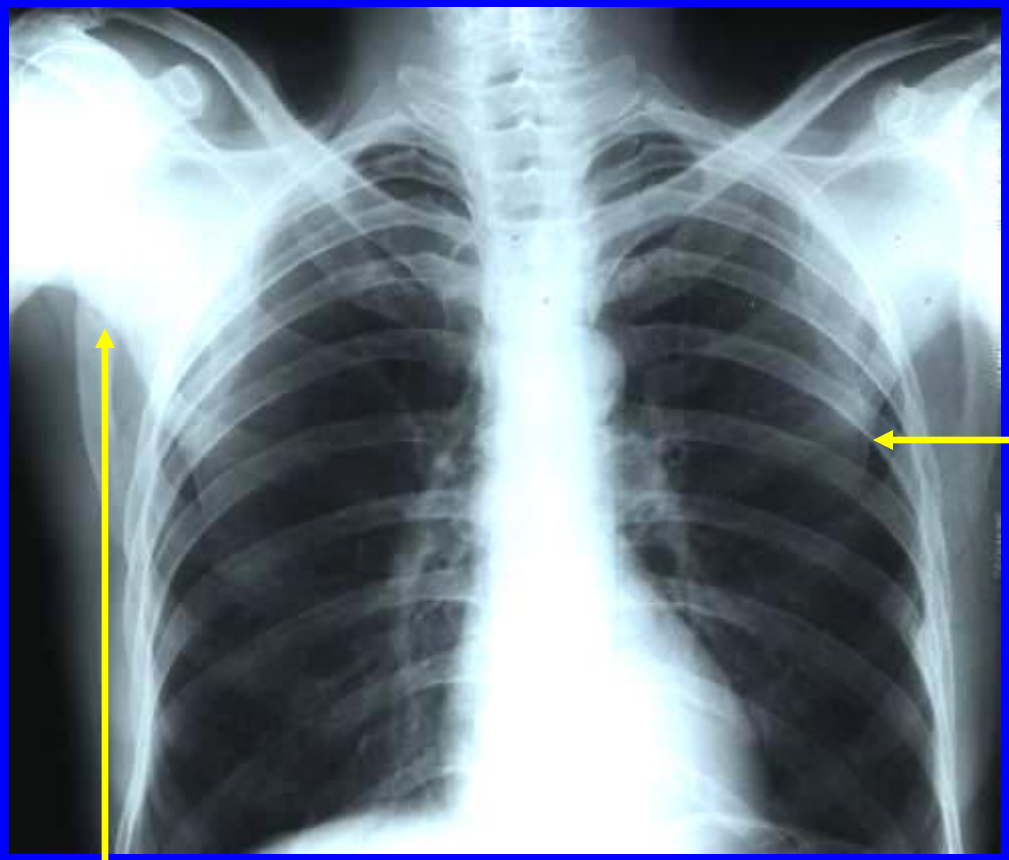

Les limites de l'opacité dépassent les poumons et se prolongeant dans la paroi thoracique

OPACITES DES SEINS

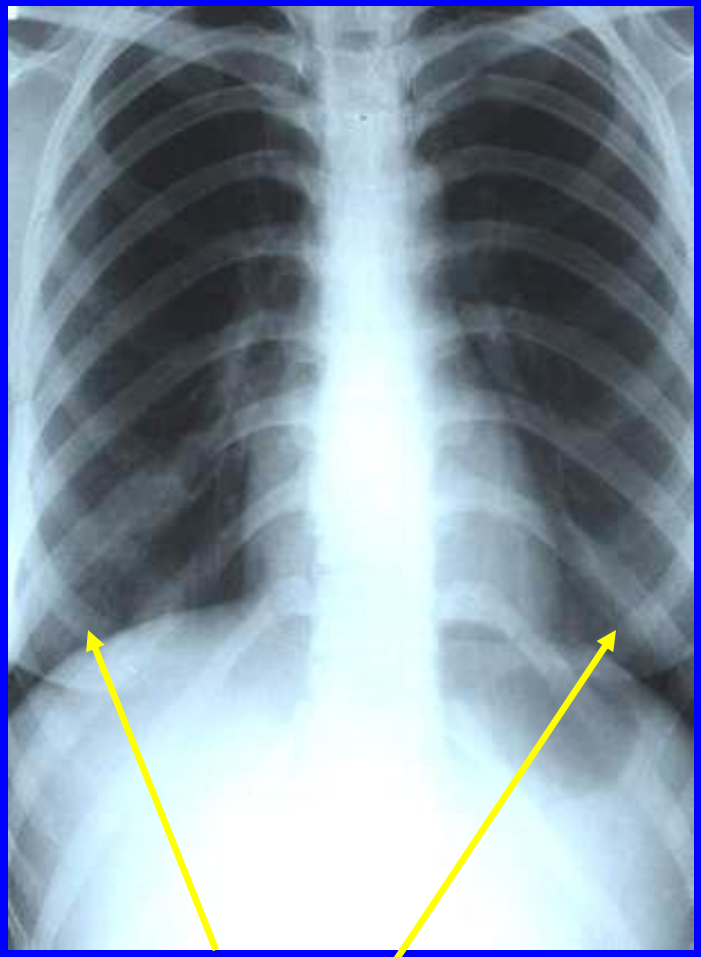

symétriques

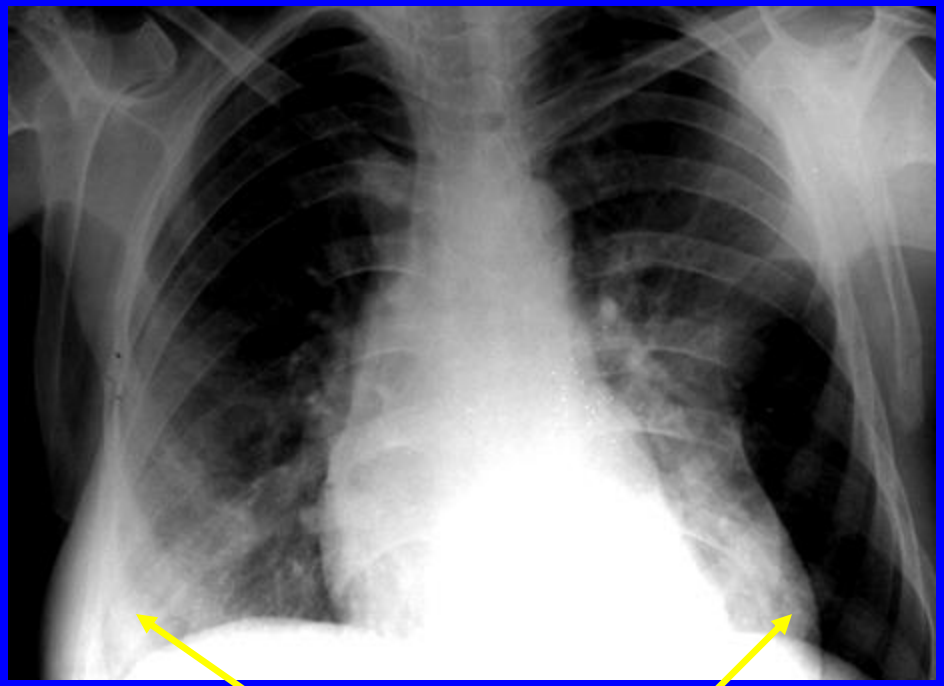

asymétriques

OPACITES DES MAMELONS

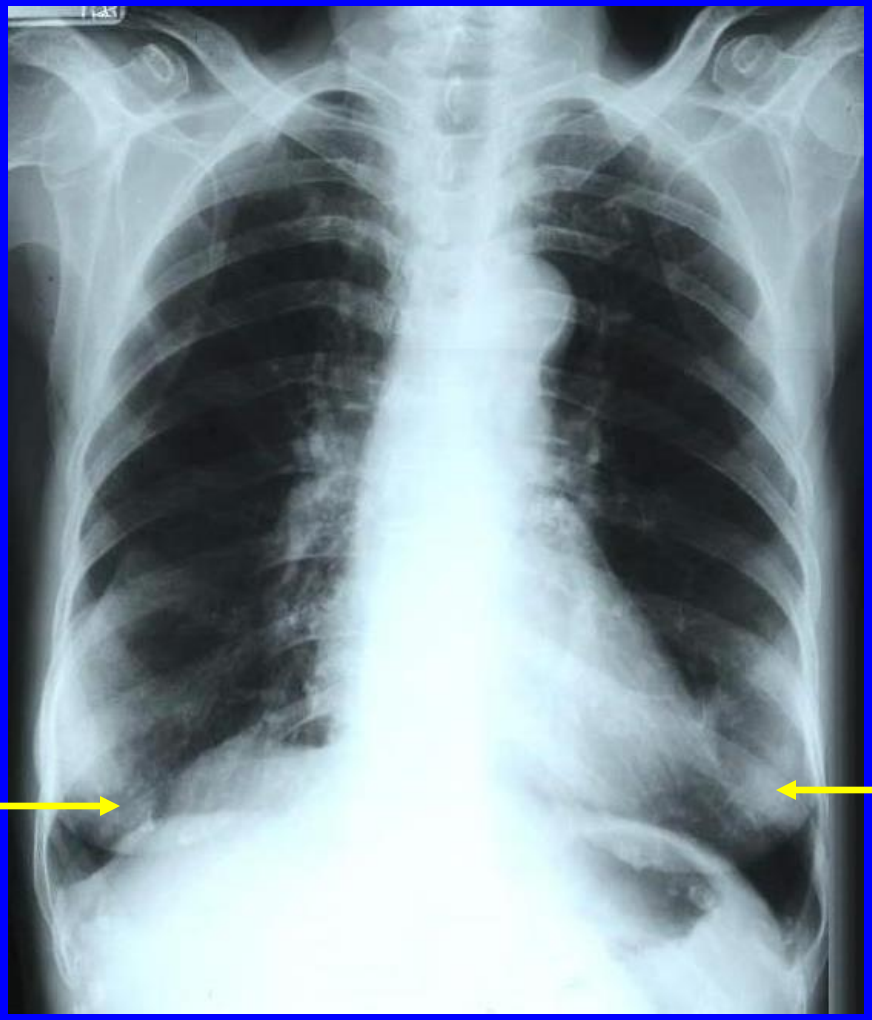

COTES BIFIDES

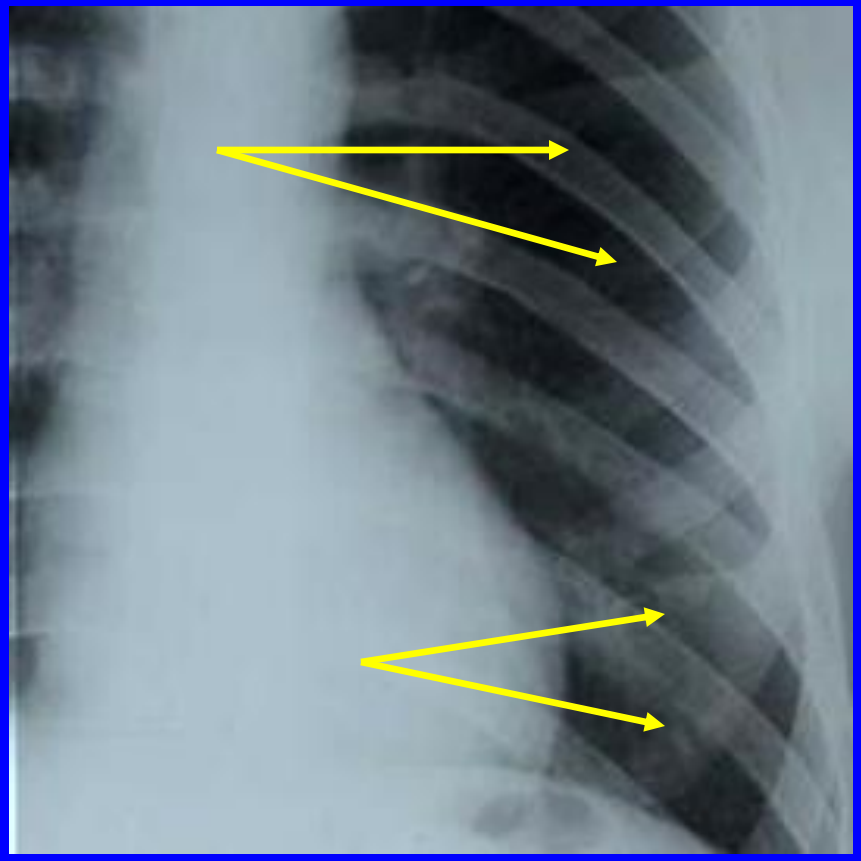

CALCIFICATION DES CARTILAGES COSTAUX

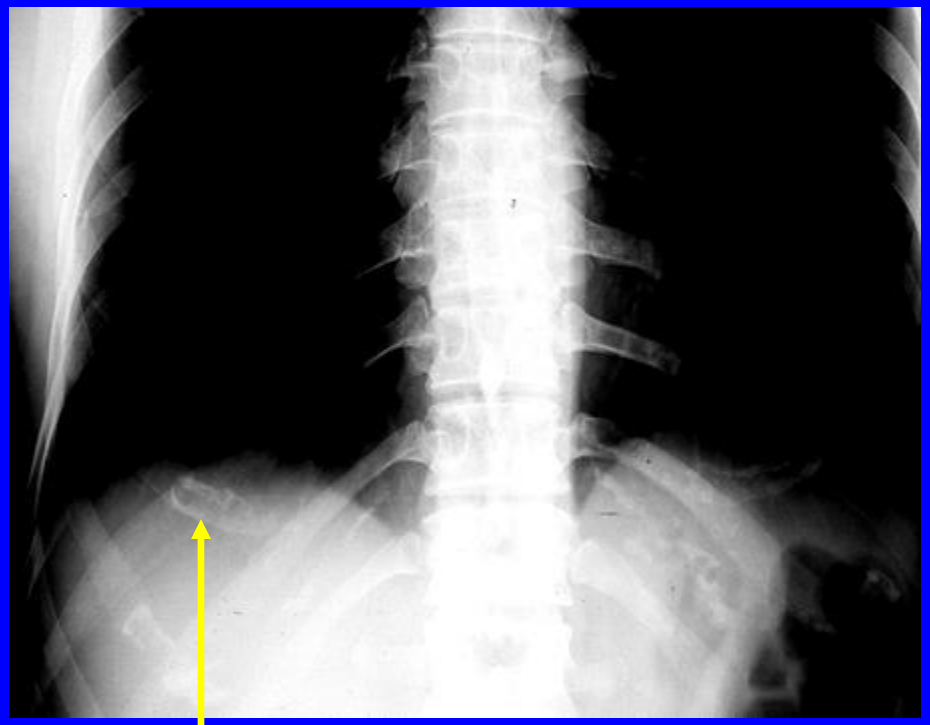

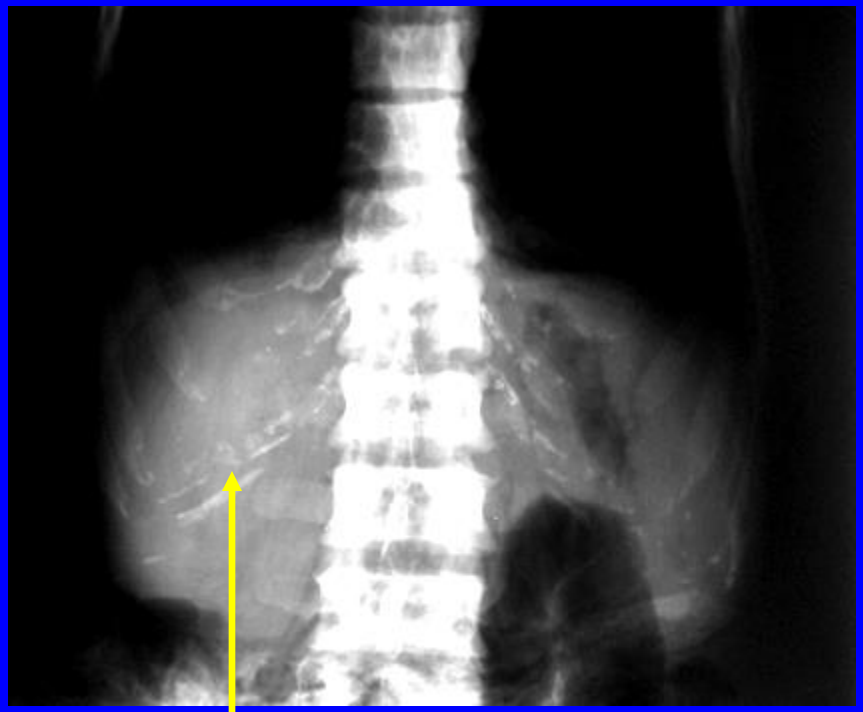

IMAGES PIEGES

Opacité du sommet

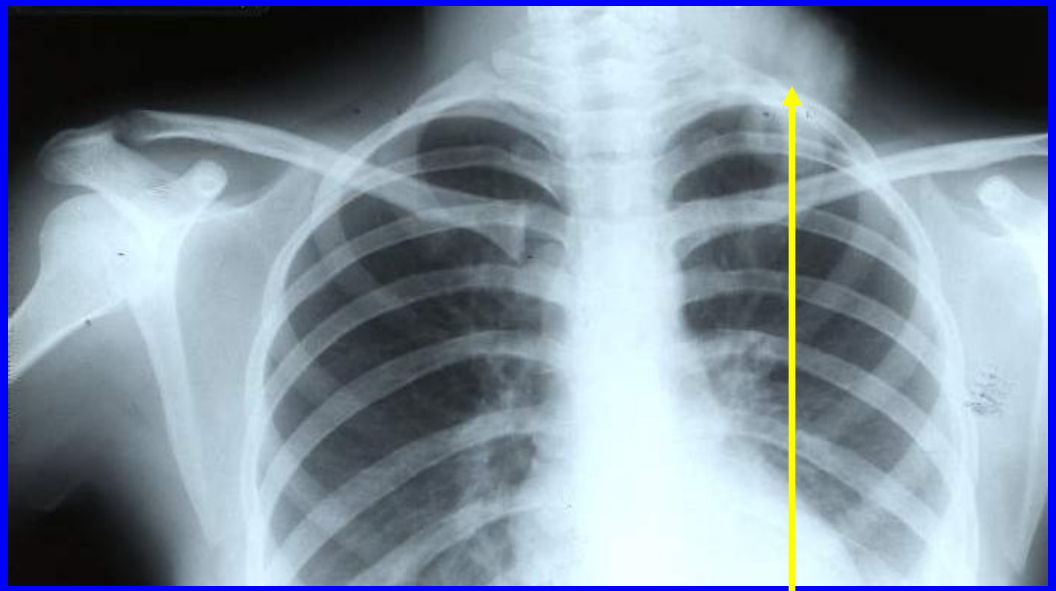

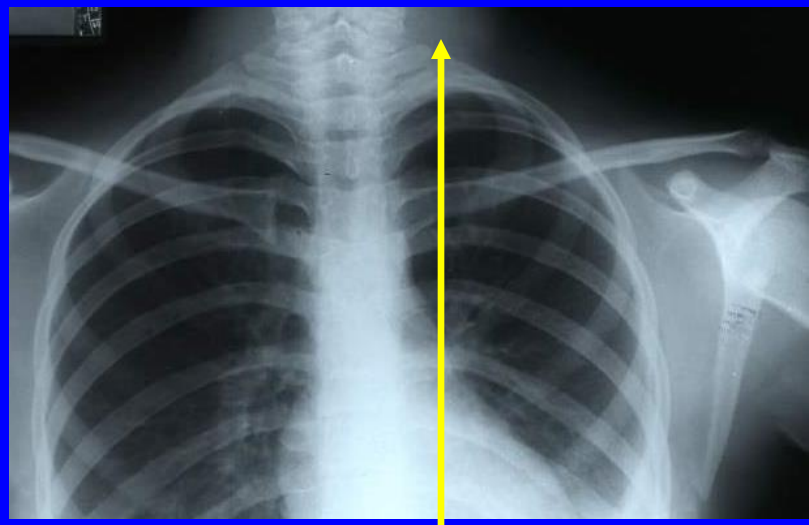

Natte de cheveux

Disparition de l'opacité

COUPES TOMODENSITOMETRIQUES DU THORAX

Étude du médiastin

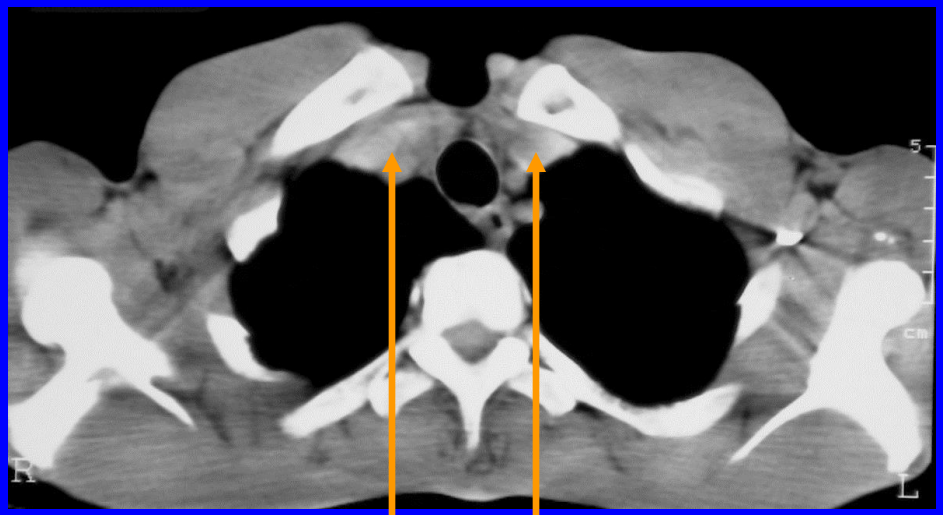

Vaisseaux non opacifiés

Sans injection de produit de contraste iodé

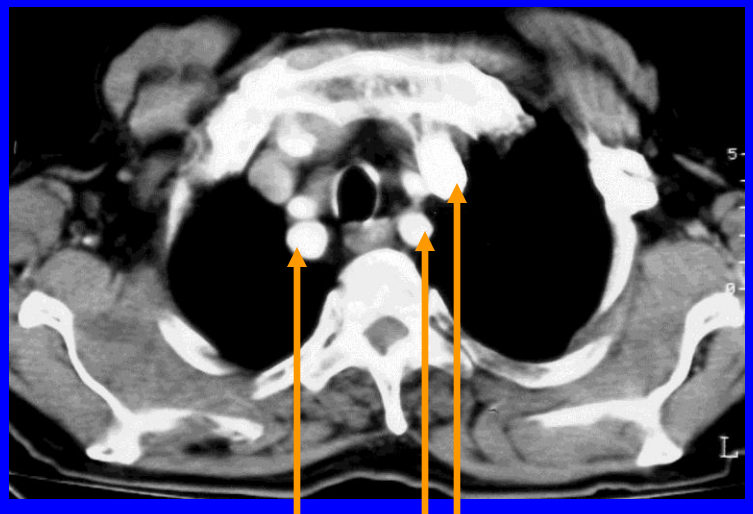

Vaisseaux opacifiés

Avec injection de produit de contraste iodé

COUPES TOMODENSITOMETRIQUES DU THORAX

Étude du médiastin

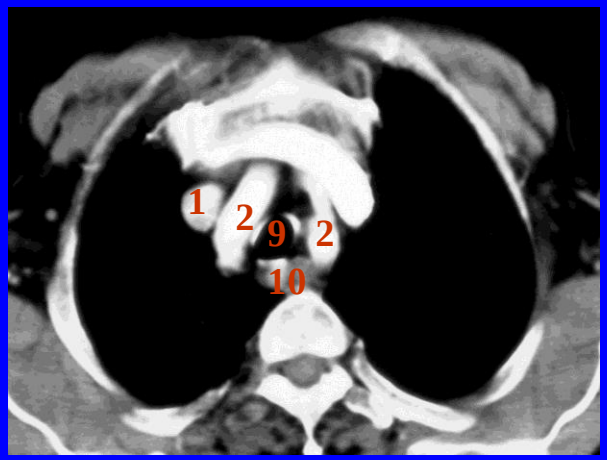

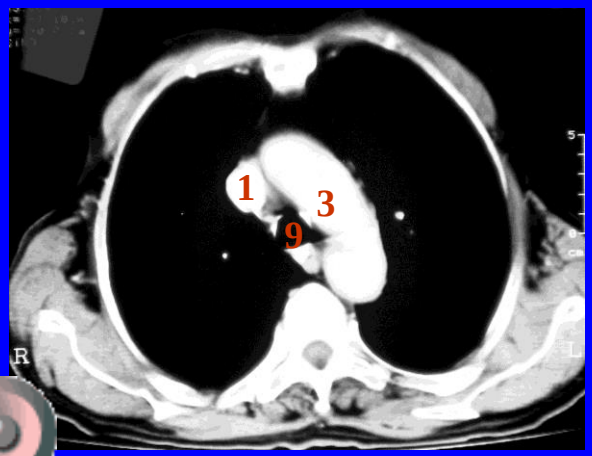

1-Veine cave supérieure

2-Troncs supraaortiques

3-Crosse de l'aorte

4-Aorte ascendante

5-Aorte descendante

6-Artère pulmonaire droite

7-Artère pulmonaire gauche

8-Veines pulmonaires

9-trachée

10-oesophage

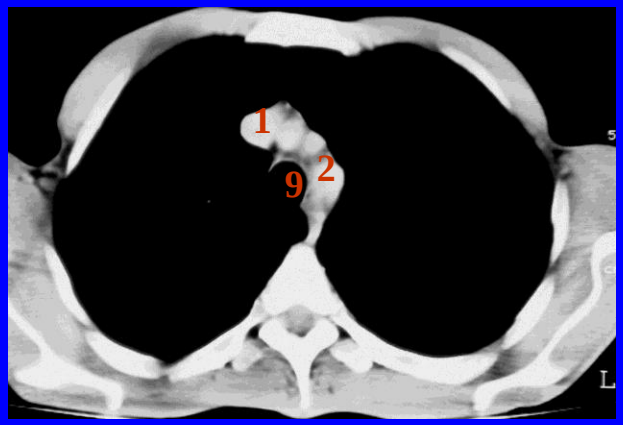

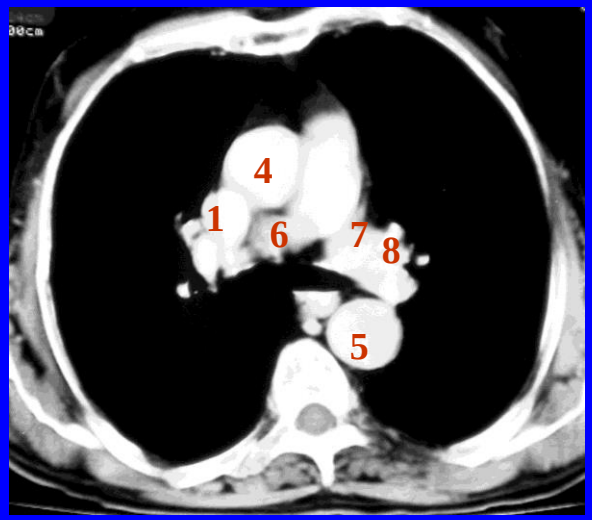

COUPES TOMODENSITOMETRIQUES DU THORAX

Étude du médiastin

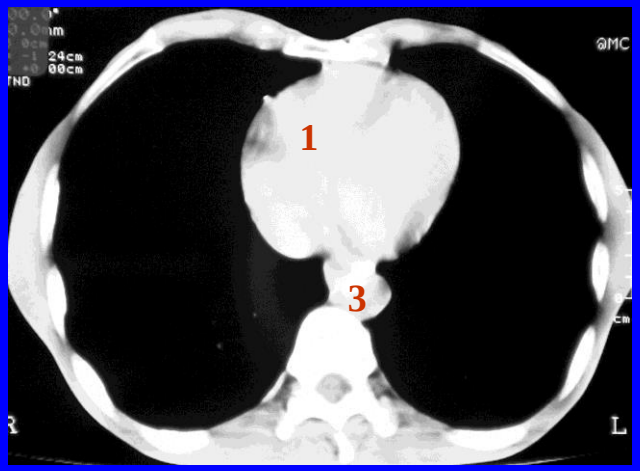

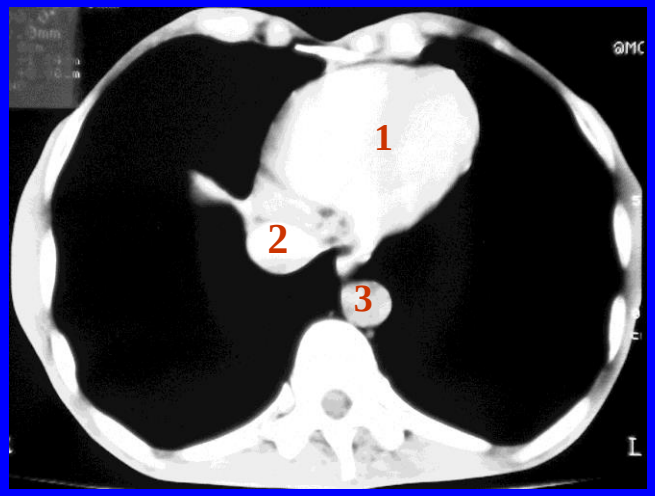

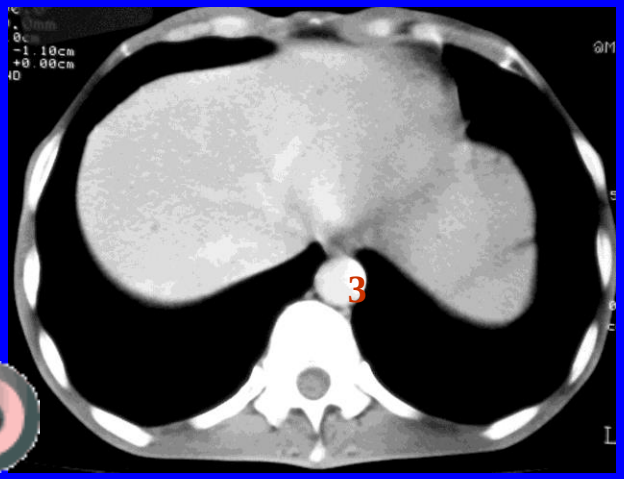

1-cœur

2-veine cave inférieure

3-aorte descendante

COUPES TOMODENSITOMETRIQUES DU THORAX

Étude des parenchymes pulmonaires

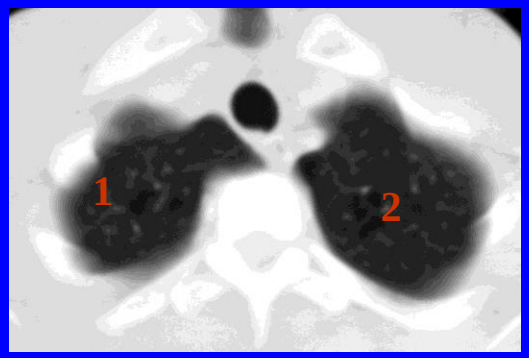

1-poumon droit

2-poumon gauche

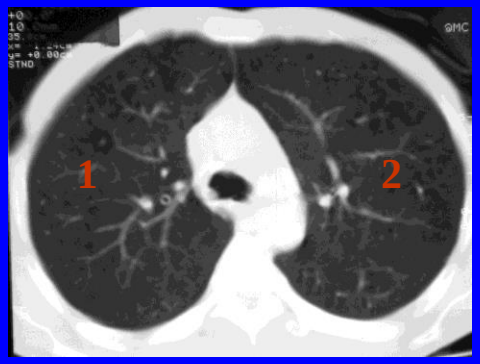

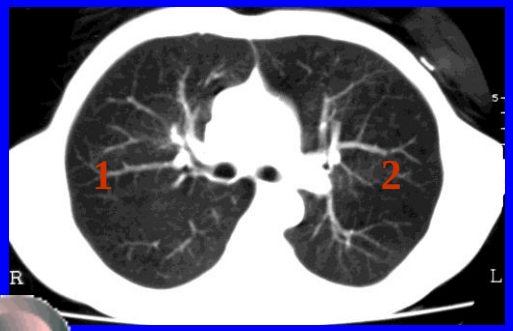

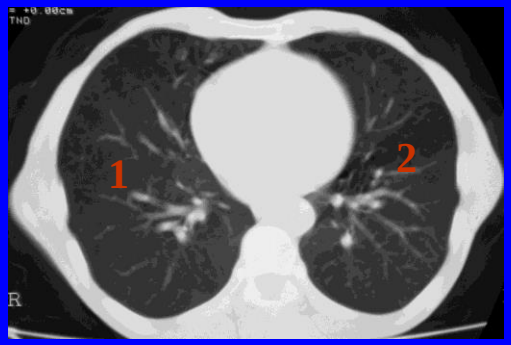

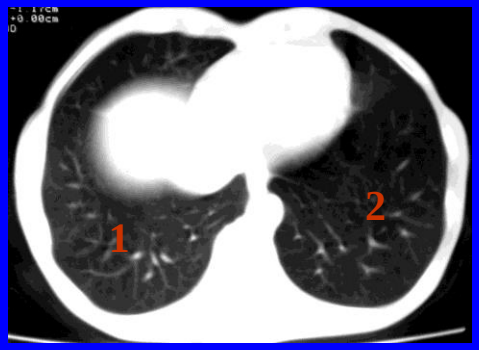

SEMIOLOGIE RADIOLOGIQUE

(poumon)

Menu

SYNDROME PARIETAL

ASPECTS RADIOLOGIQUES D'UNE OPACITE PARIETALE LOCALISEE

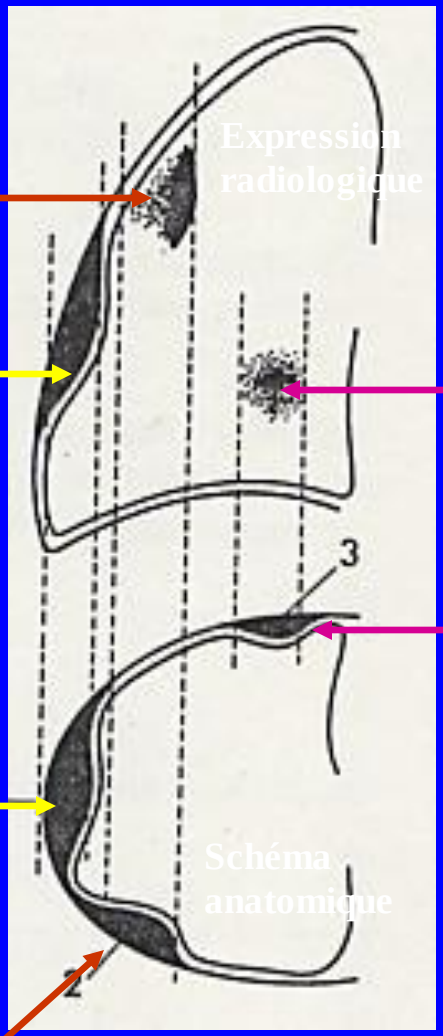

Opacité avec une limite nette et une limite floue

Opacité à limites nettes

Opacité à limites flous

Lésion sans bord tangent aux rayons X

Lésion tangente aux rayons X

Lésion avec un seul bord tangent aux rayons X

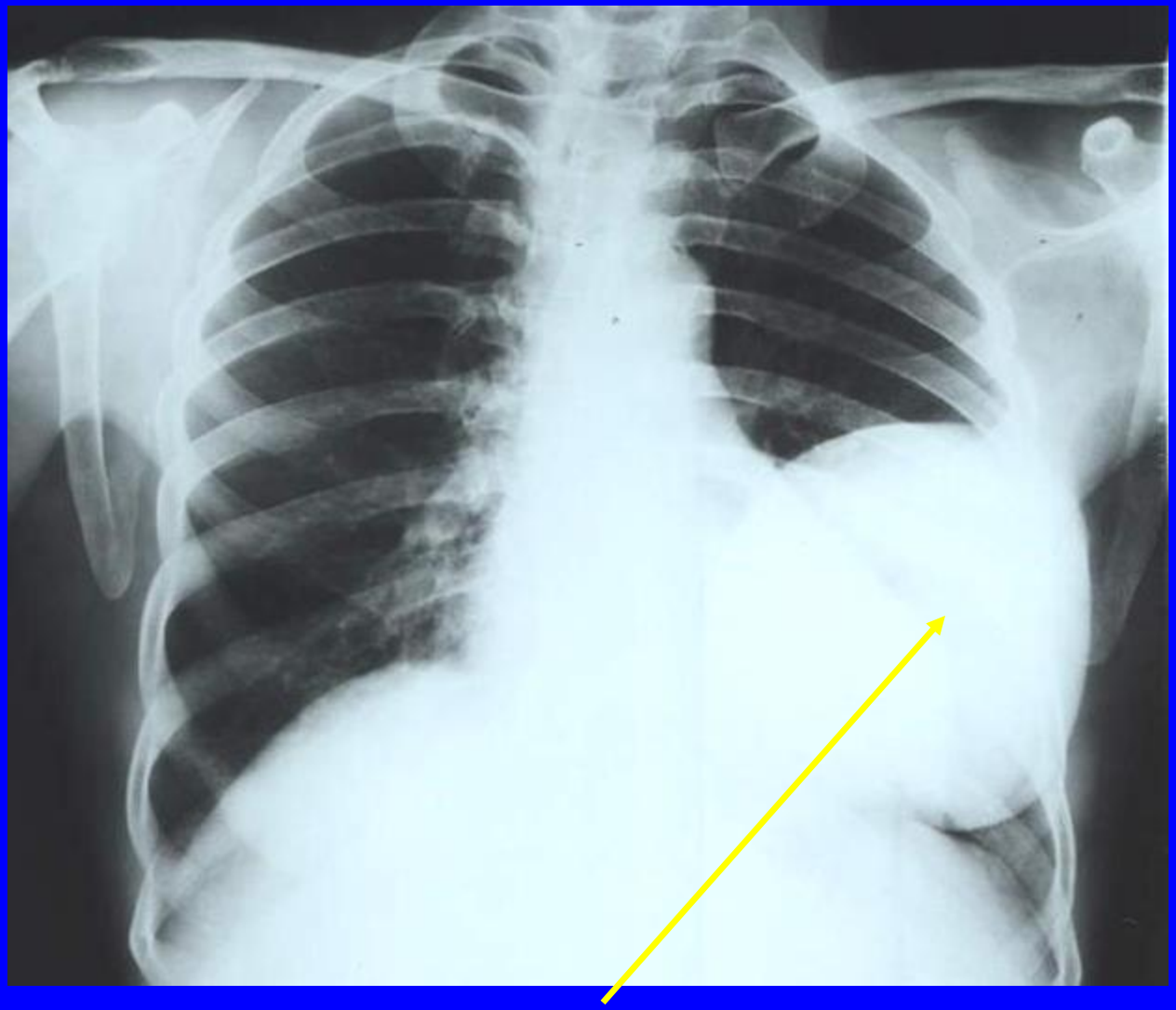

Opacité pariétale gauche à limites nettes et dépassant les limites des poumons en rapport avec une tumeur du sein

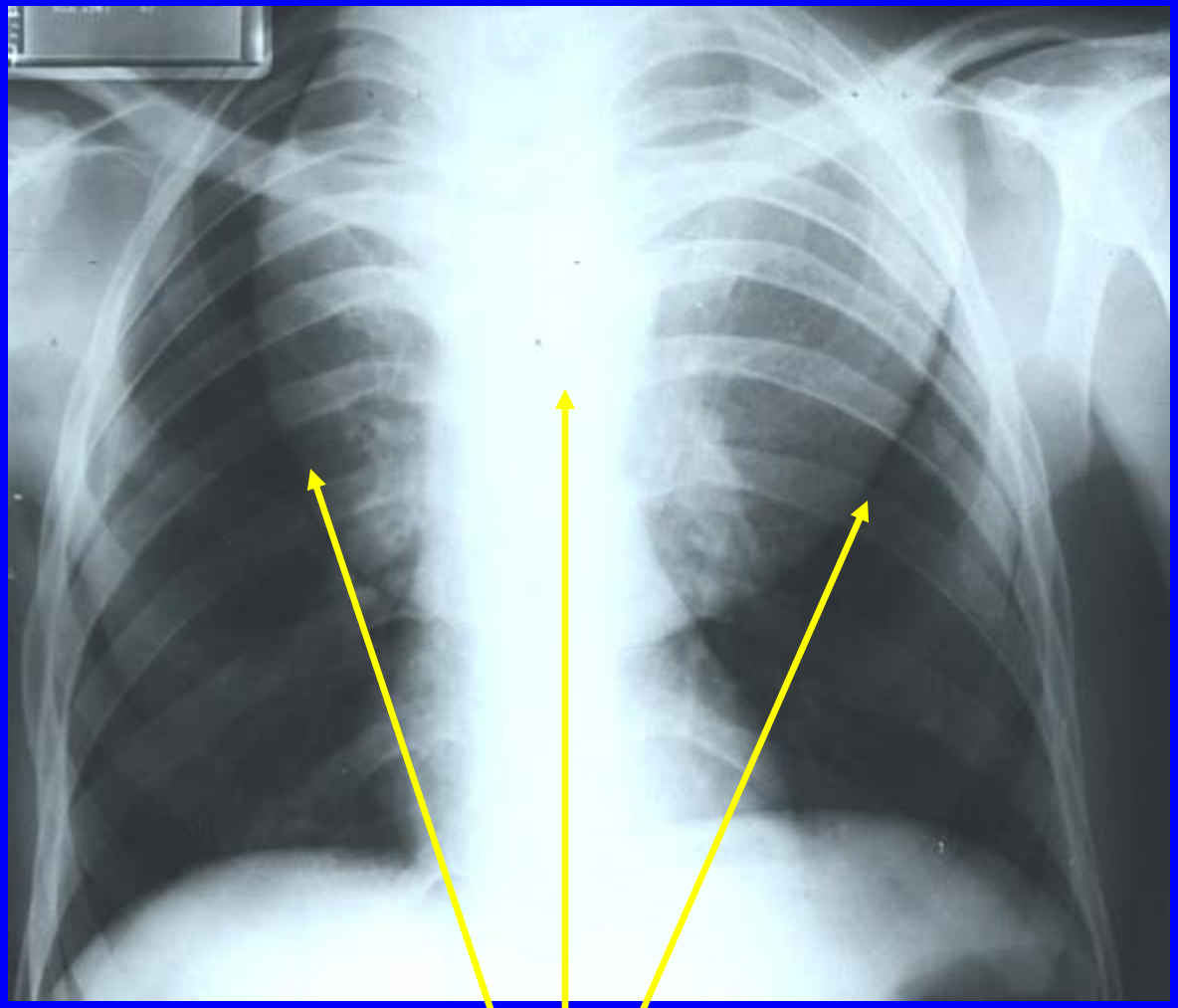

Opacité à limites nettes qui dépasse les limites des poumons en rapport avec une grosse masse lipomateuse du dos

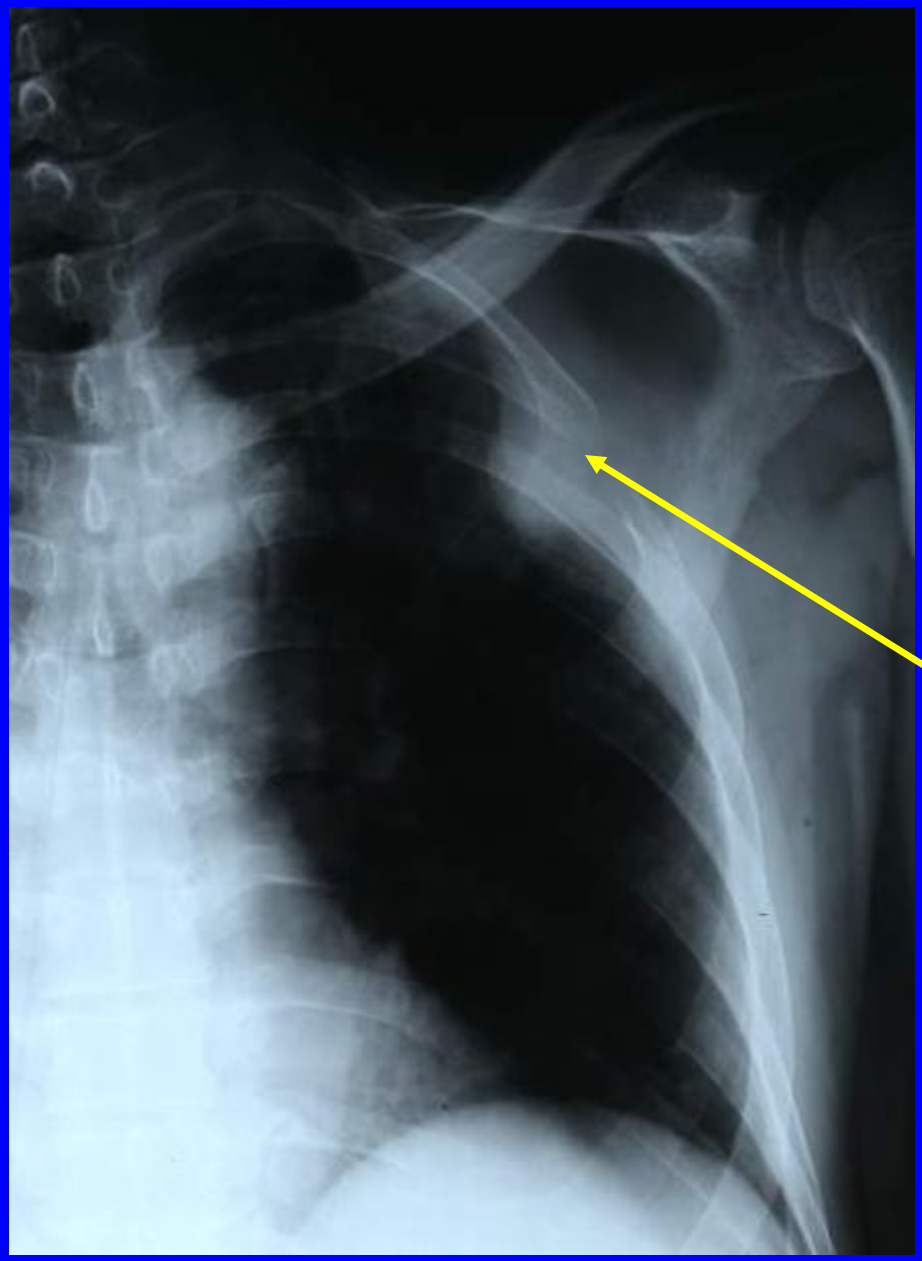

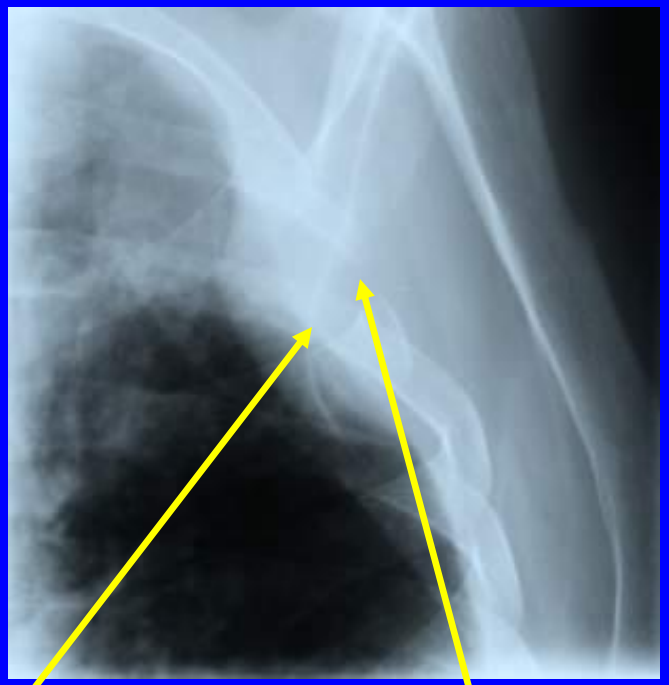

Opacité pariétale avec lyse osseuse costale

SYNDROME PLEURAL

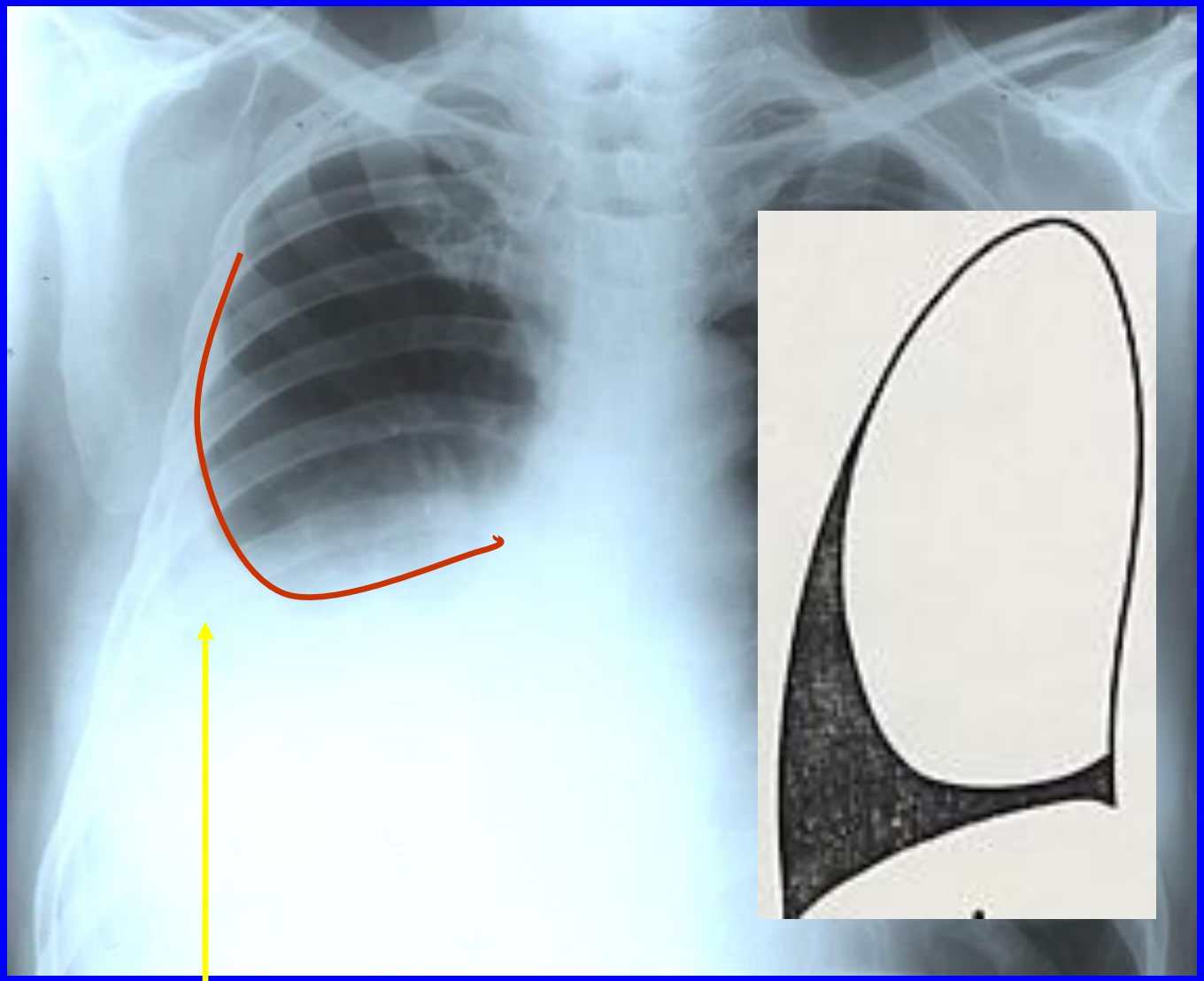

Opacité de tonalité liquidienne basale droite
Elle dessine une courbe concave vers le haut : ligne de Damoiseau radiologique

Épanchement pleural liquidien de moyenne abondance

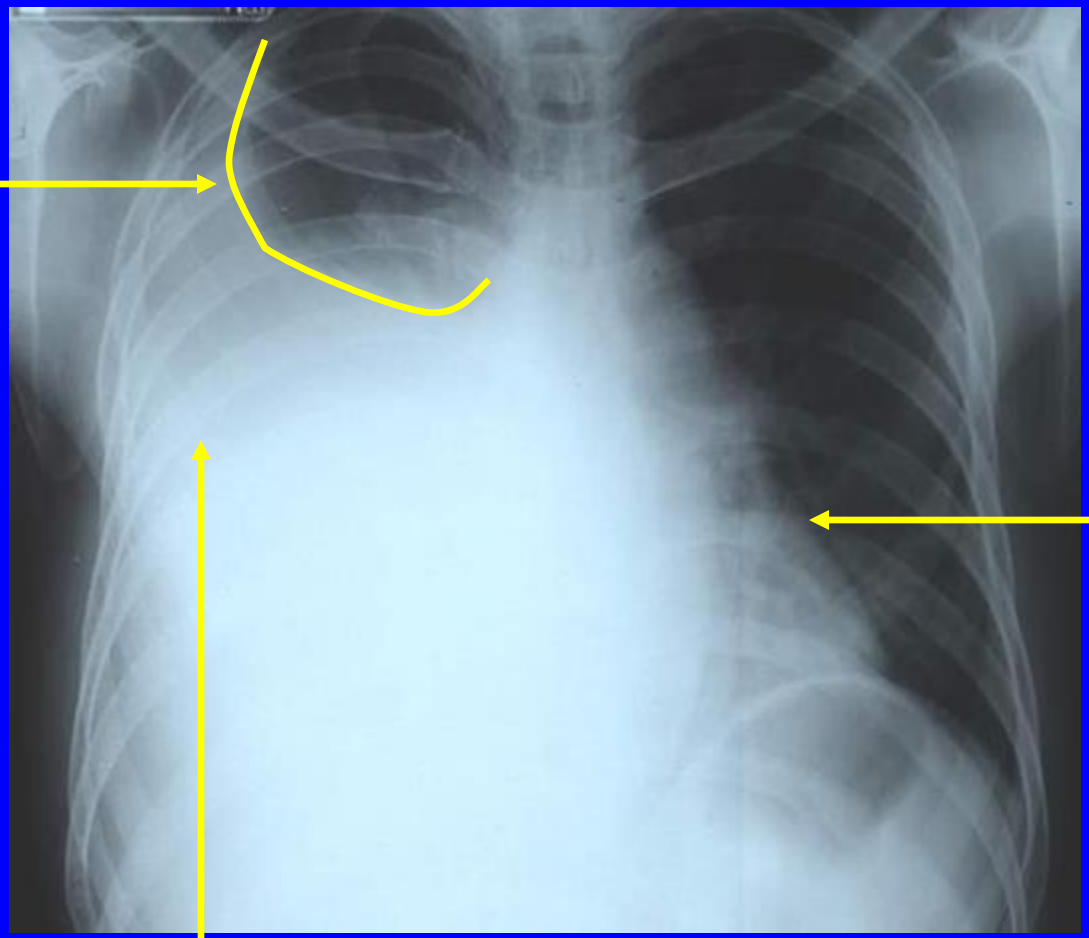

Ligne de Damoiseau

Refoulement du médiastin vers le côté contro-latéral

Épanchement pleural liquidien droit de grande abondance

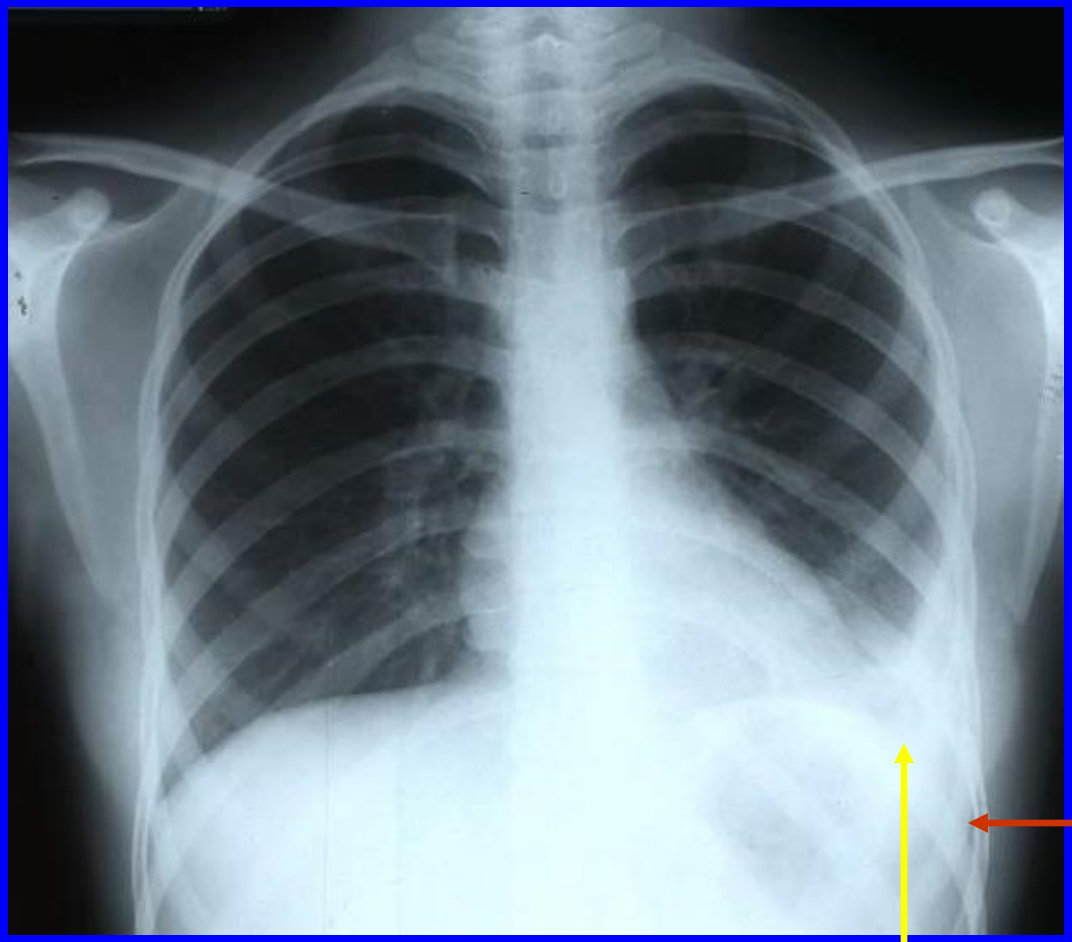

opacité de la base gauche

Elle efface le cul de sac costodiaphragmatique

Épanchement pleural liquidien gauche de faible abondance

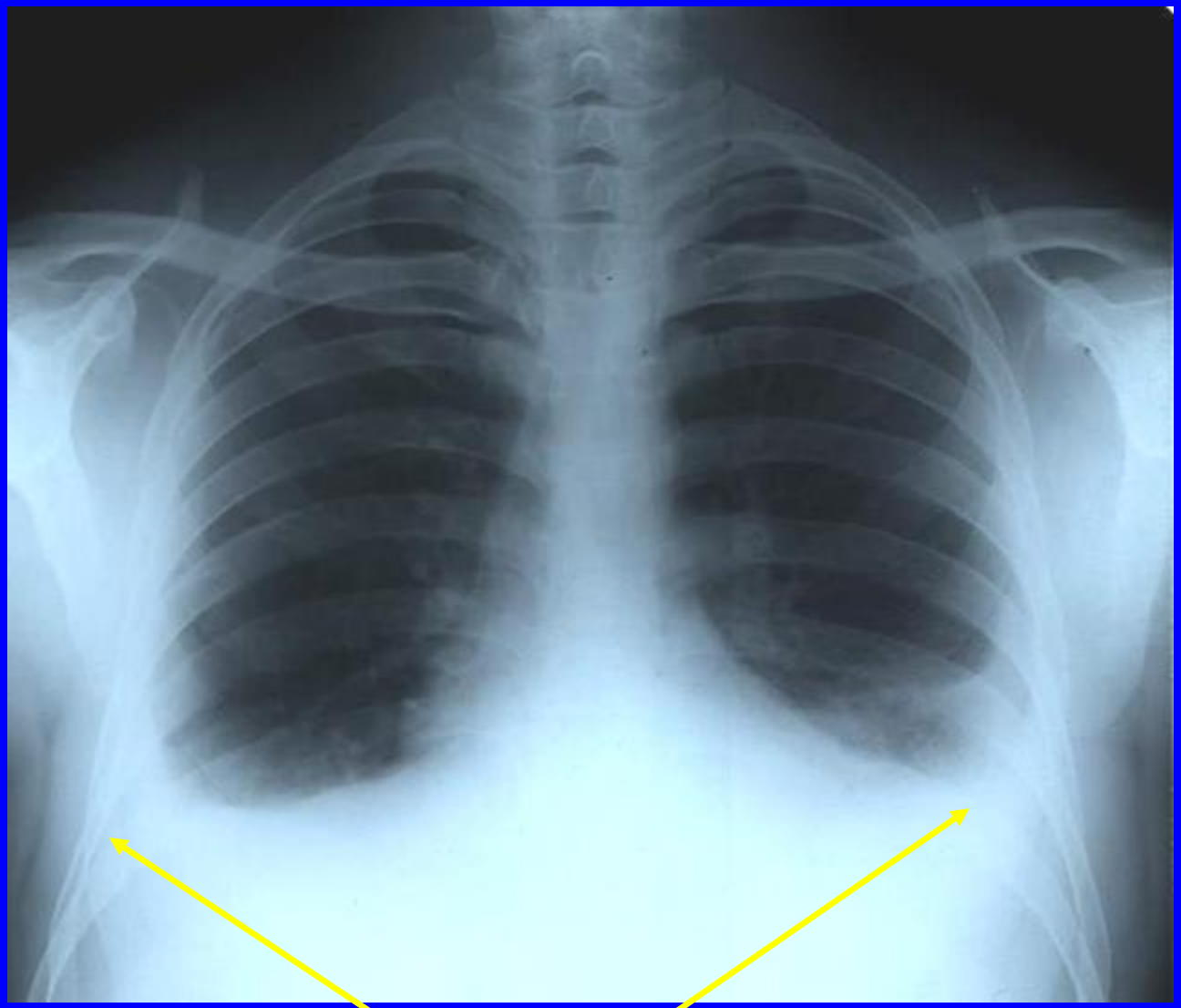

Épanchement pleural liquidien bilatéral de faible abondance

Cliché centré sur la base pulmonaire gauche

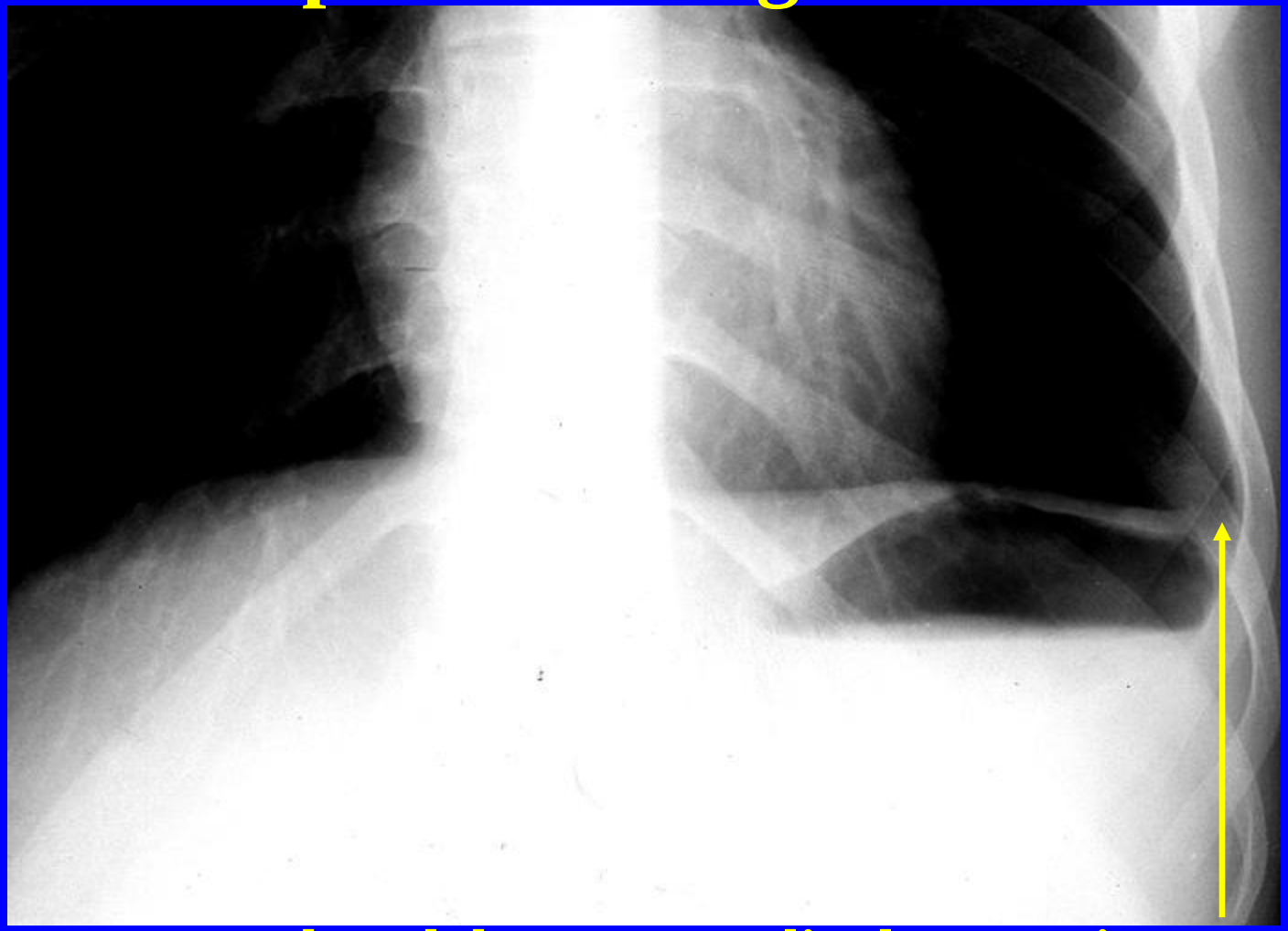

Émoussement du cul de sac costo-diaphragmatique gauche
Épanchement liquidien pleural gauche de très faible abondance

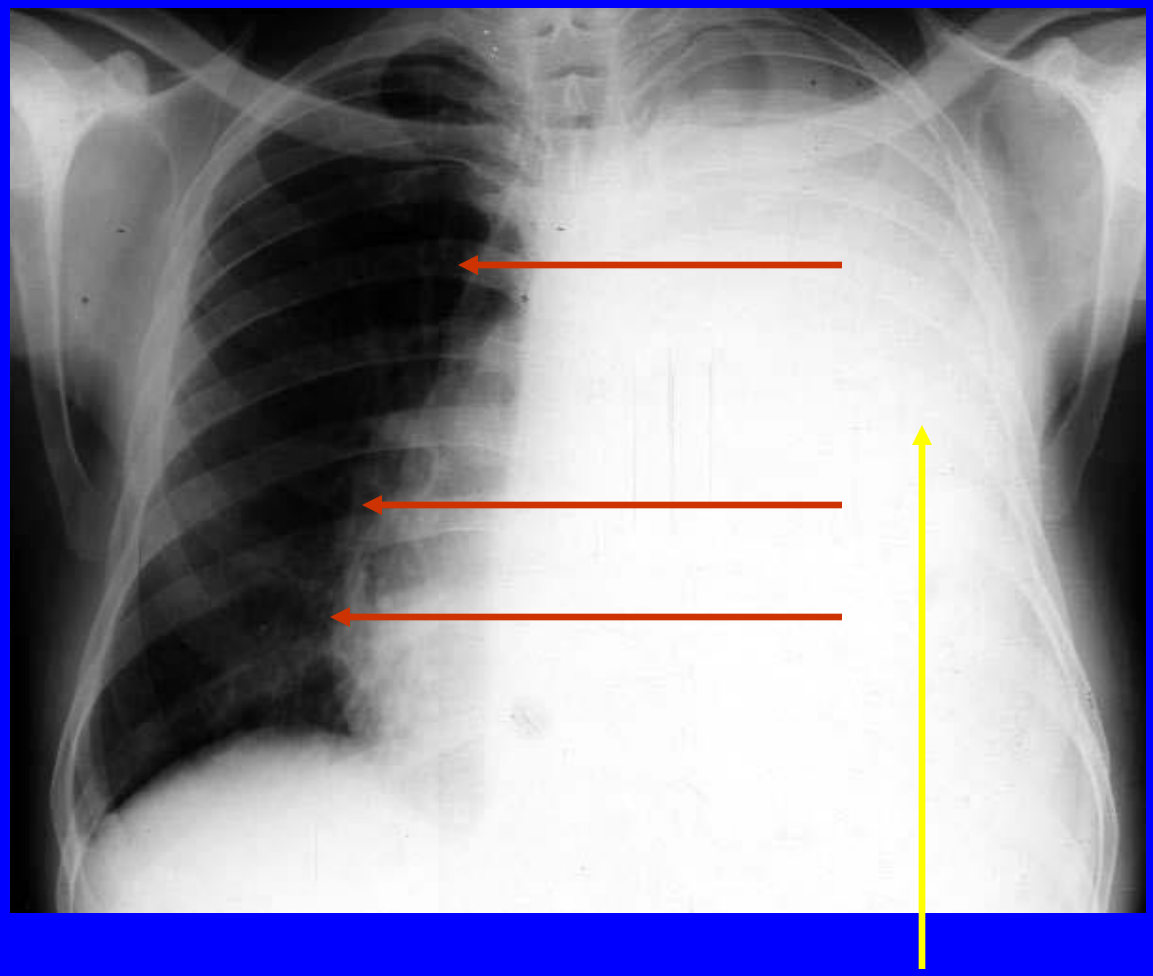

Épanchement liquidien pleural gauche de grande abondance: hémithorax opaque avec refoulement du médiastin vers le côté controlatéral ←.

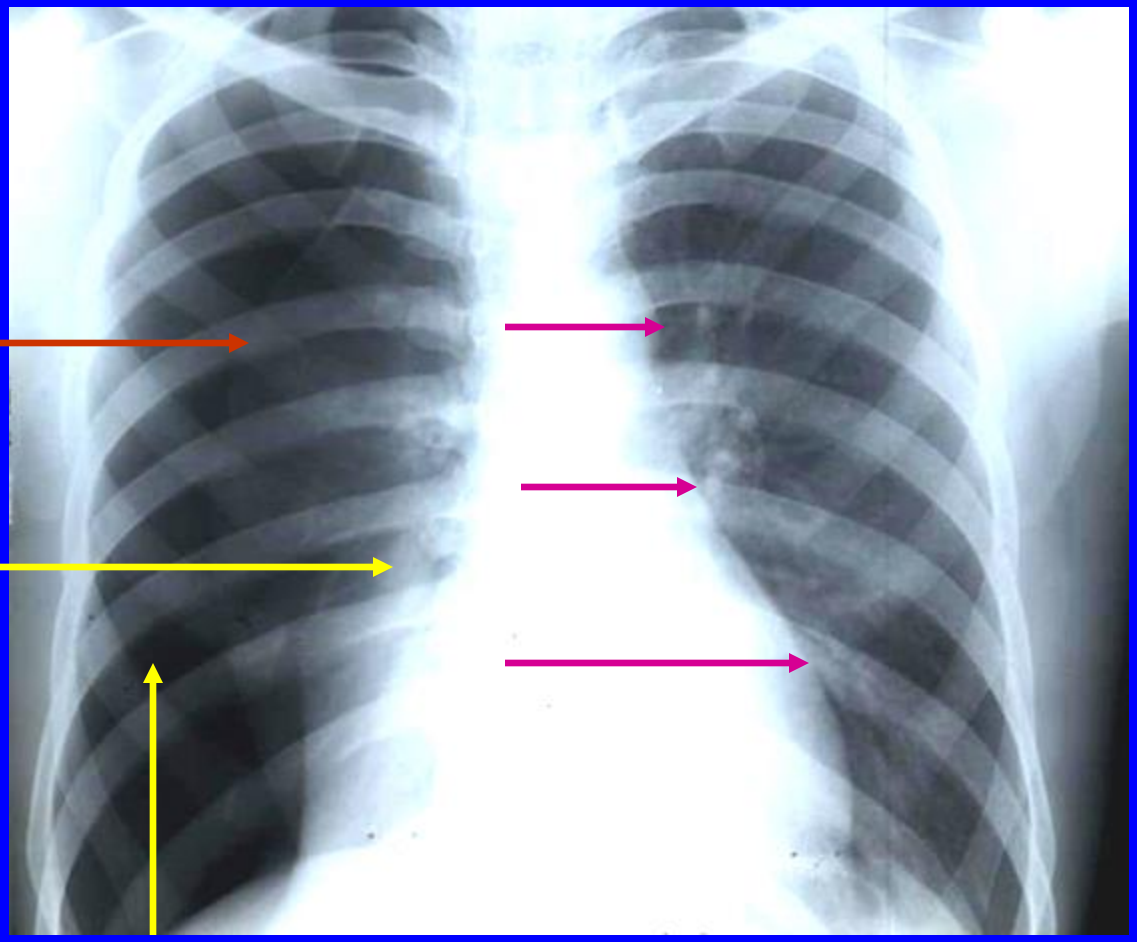

Poumon droit tassé

Déviation du médiastin vers le côté contro-latéral

Hyperclarté périphérique de l'hémithorax droit dépourvue de toute trame bronchovasculaire

Elle est délimitée en dedans par une ligne finement opaque (ligne bordante)

pneumothorax

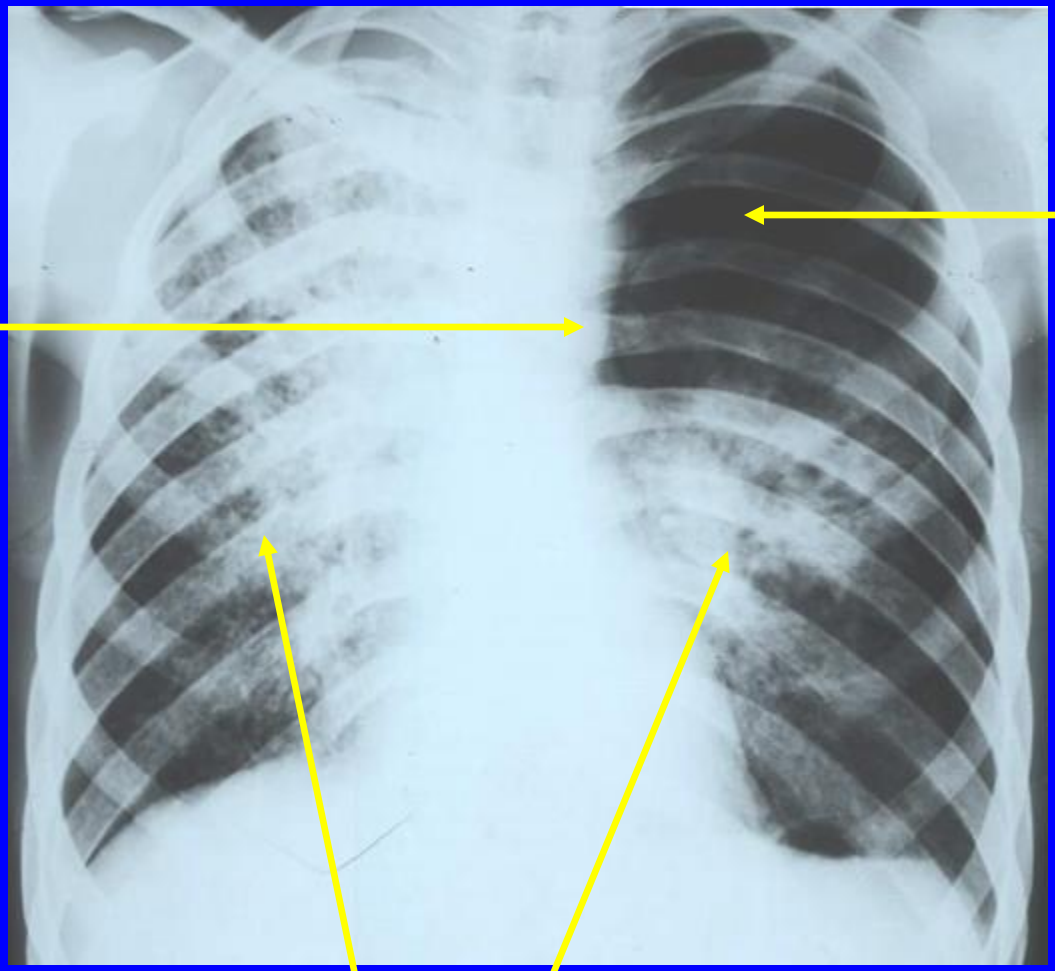

Déviation du médiastin vers le côté contro-latéral

Pneumothorax gauche localisé sur un poumon pathologique

Opacités réticulo-nodulaires diffuses en rapport avec une tuberculose pulmonaire préexistante

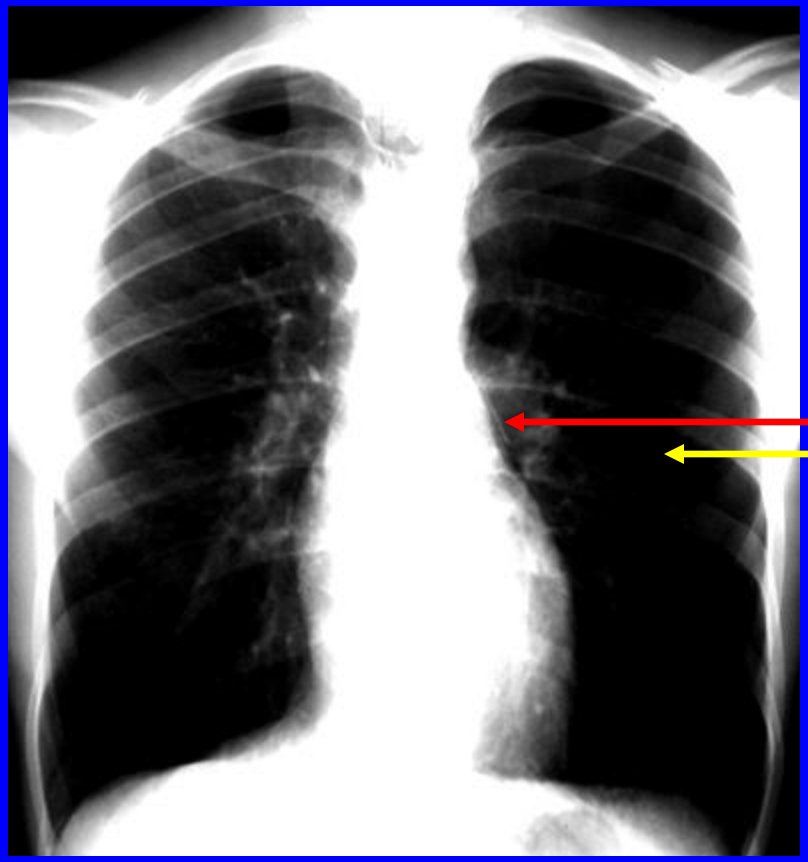

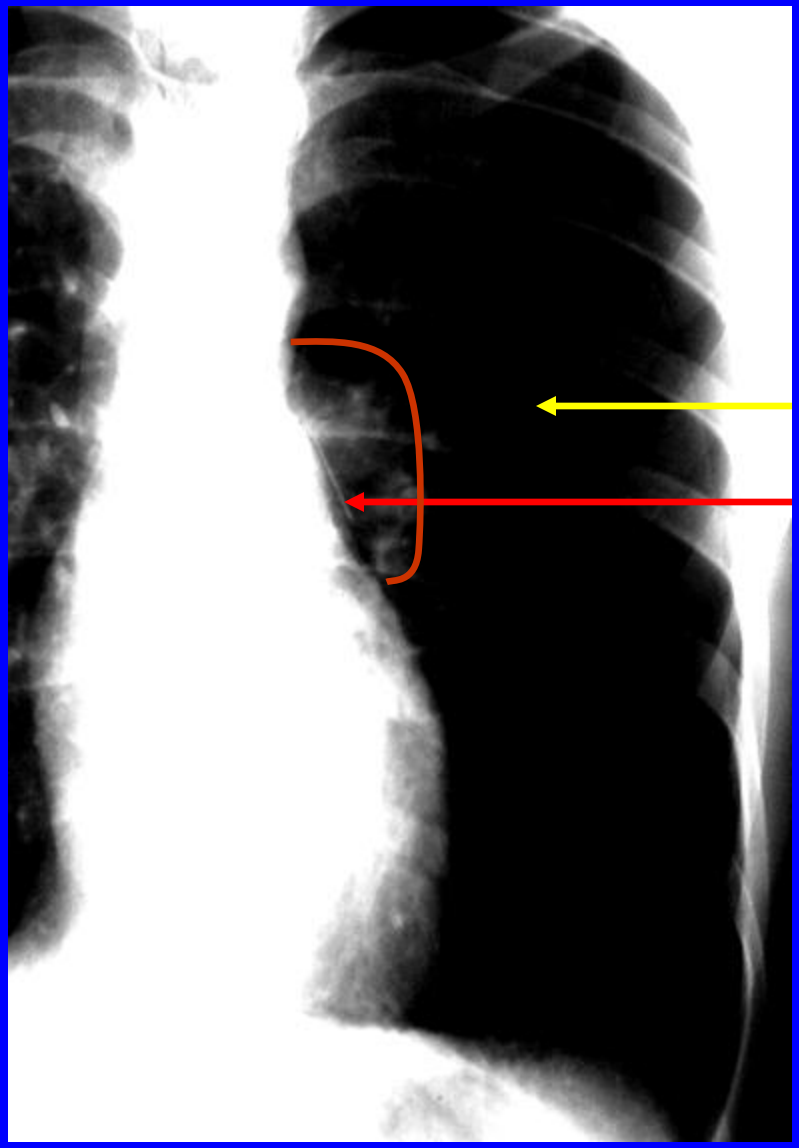

Clarté périphérique gauche dépourvue de toute trame broncho-vasculaire en rapport avec un pneumothorax sans signe de déplacement médiastinal

Fine ligne claire qui suit le bord gauche du médiastin en rapport avec un pneumomédiastin associé

Poumon, gauche collabé

Épanchement pleural mixte à la fois aérique et hydrique

réalisant un niveau hydro-aérique

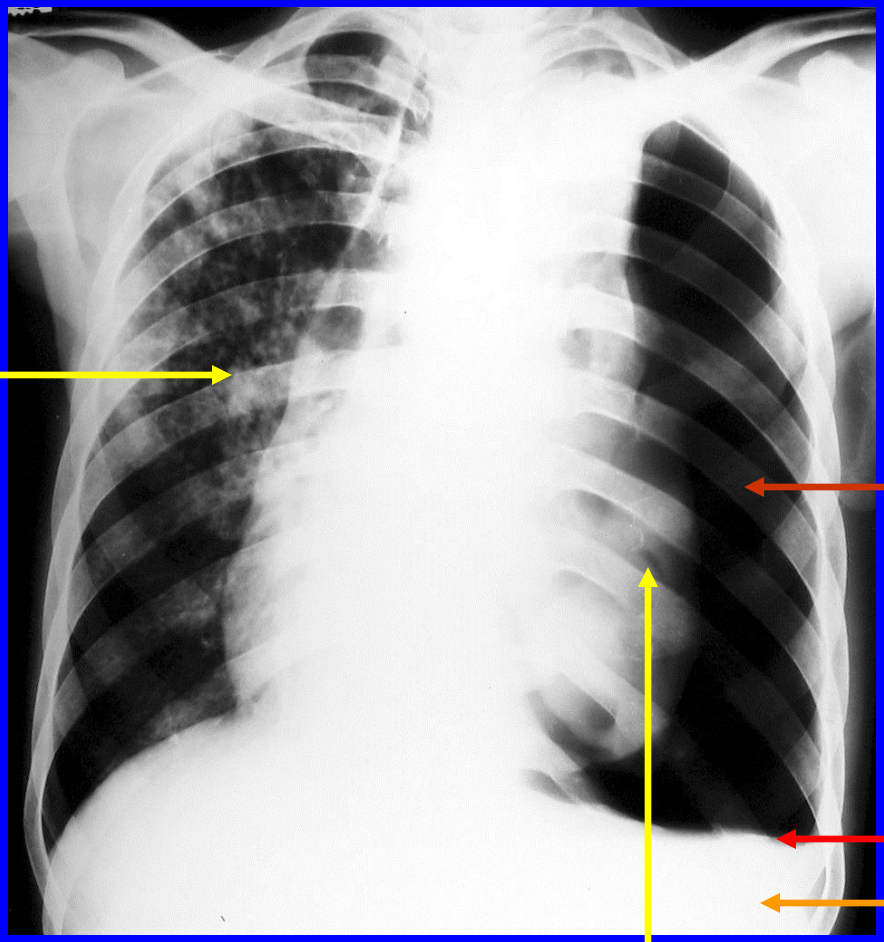

Opacités réticulo-nodulaires préexistantes du poumon droit

Poumon gauche collabé

hydropneumothorax

SYNDROME ALVEOLAIRE

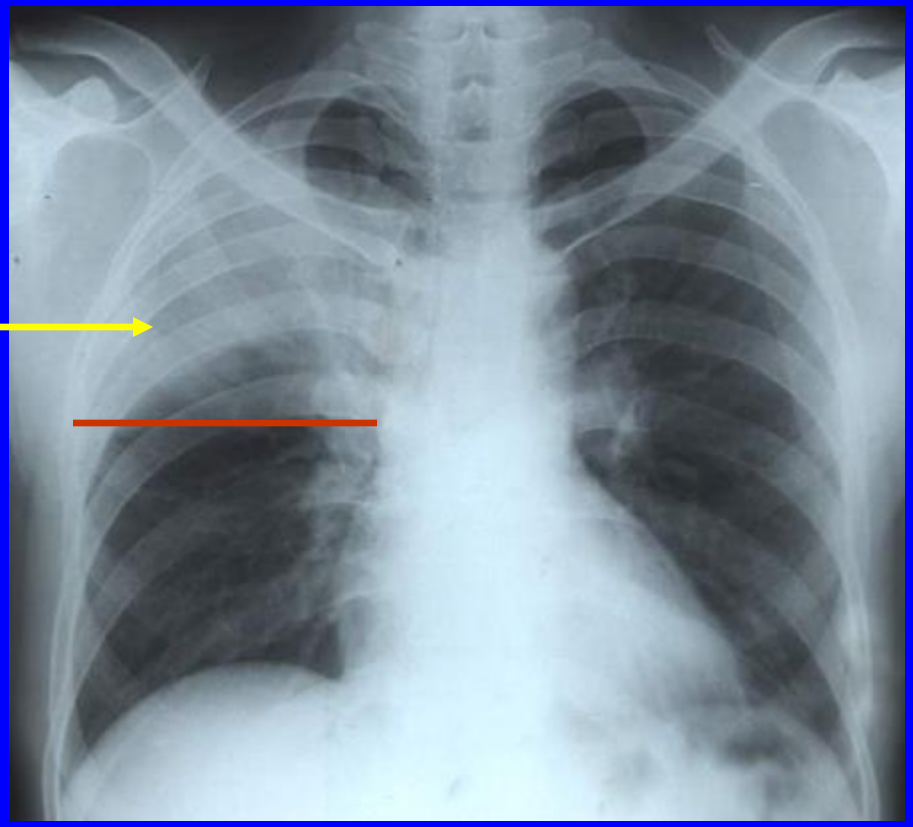

Opacité (➔) systématisée homogène du tiers supérieur du poumon droit, à limites nettes.

La topographie segmentaire est mieux déterminée sur le cliché de profil

La limite inférieure s'arrête au contact de la petite scissure —

Pneumonie franche lobaire aiguë segmentaire postérieure du lobe supérieur droit

Clartés fines linéaires au sein de l'opacité en rapport avec le bronchogramme aérien

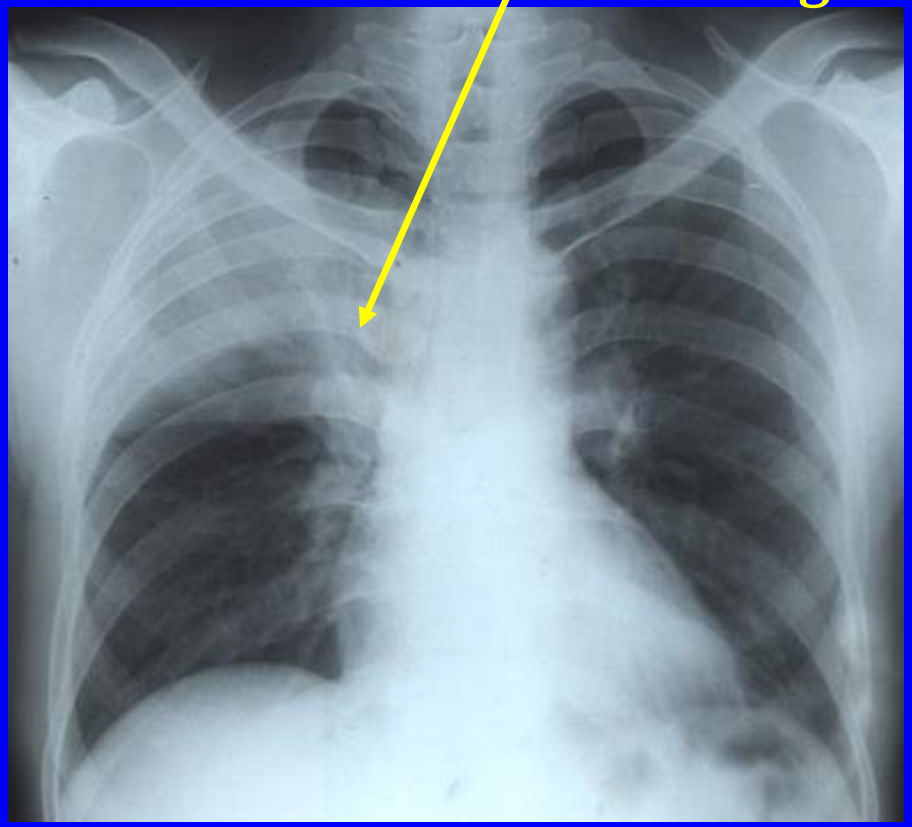

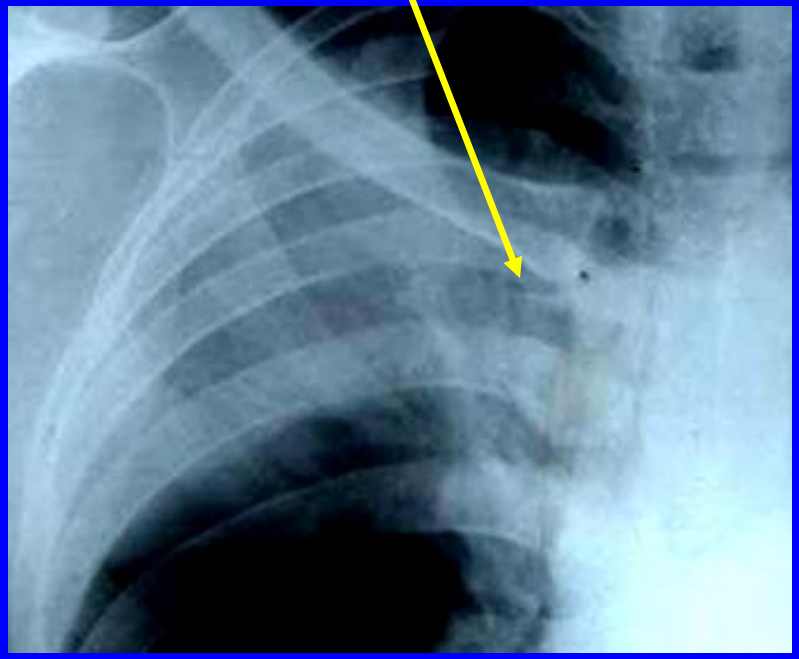

Même cas de pneumonie systématisée du lobe supérieur droit

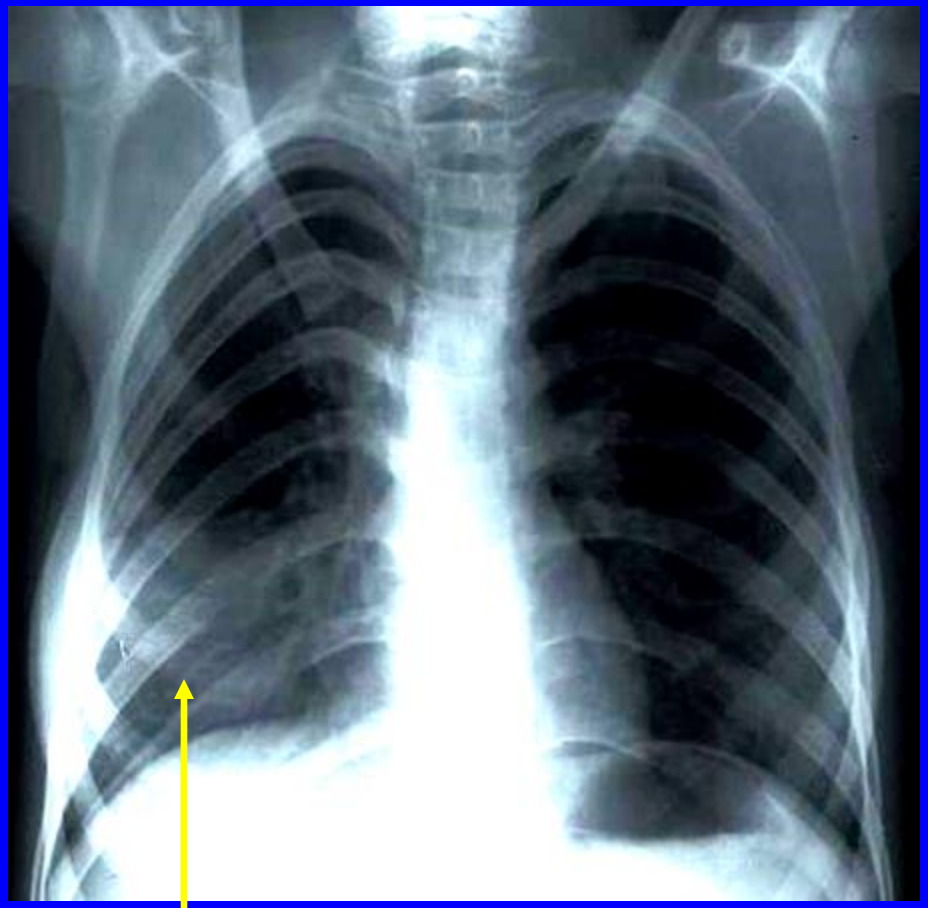

Opacité droite de faible tonalité homogène qui efface le bord droit du cœur (signe de la silhouette) en rapport avec une pneumonie systématisée du lobe moyen

L'opacité est antérieure et elle est mieux visible sur le cliché de profil

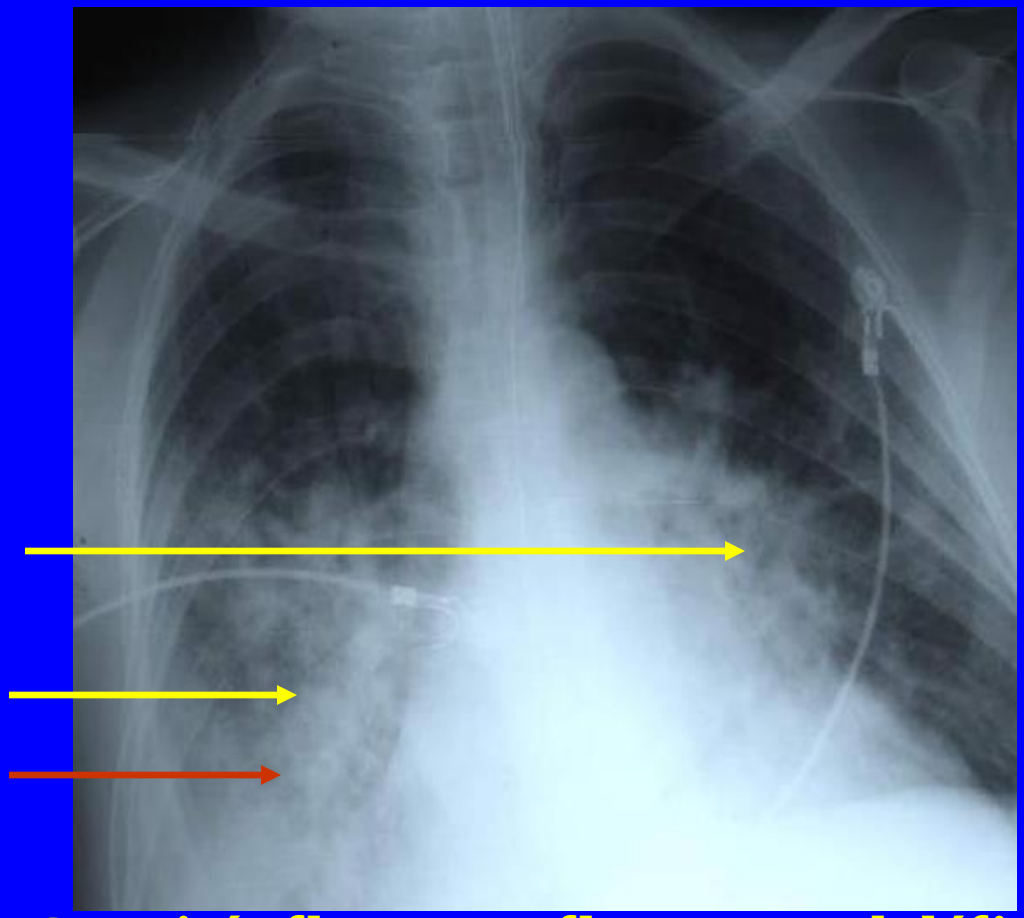

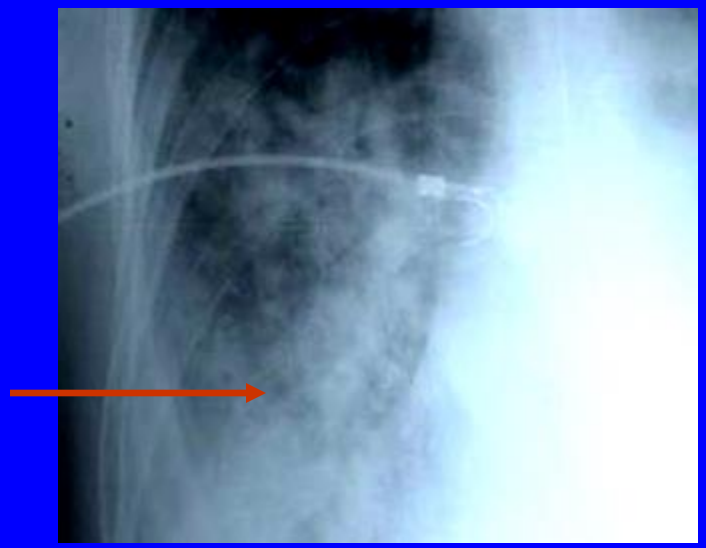

Opacités floues confluentes mal définies bilatérales (→) en rapport avec un syndrome alvéolaire

clartés arrondies au sain des opacités en rapport avec un alvéologramme aérien (→)

Œdème aiguë des poumons: OAP

SYNDROME INTERSTITIEL

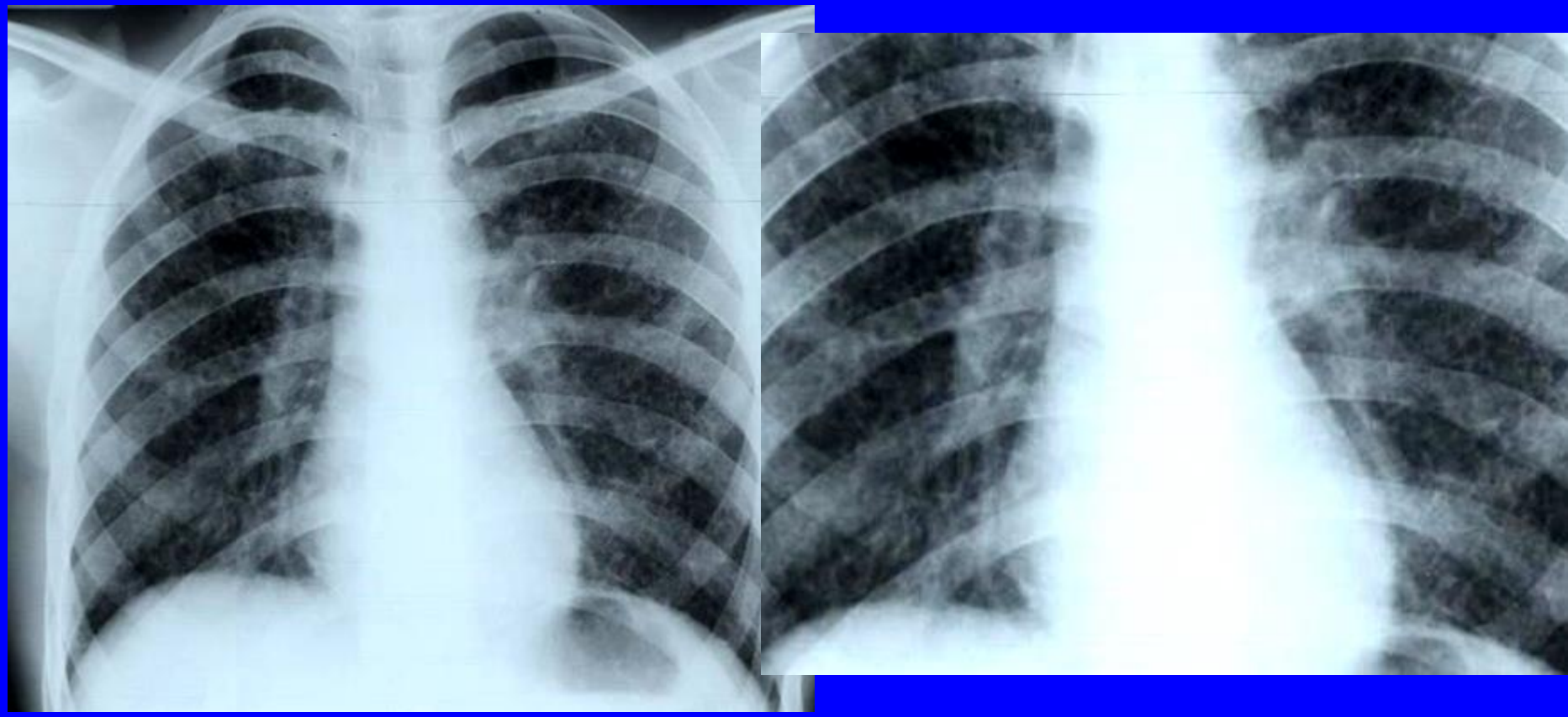

Opacités réticulonodulaires diffuses en rapport avec un syndrome interstitiel

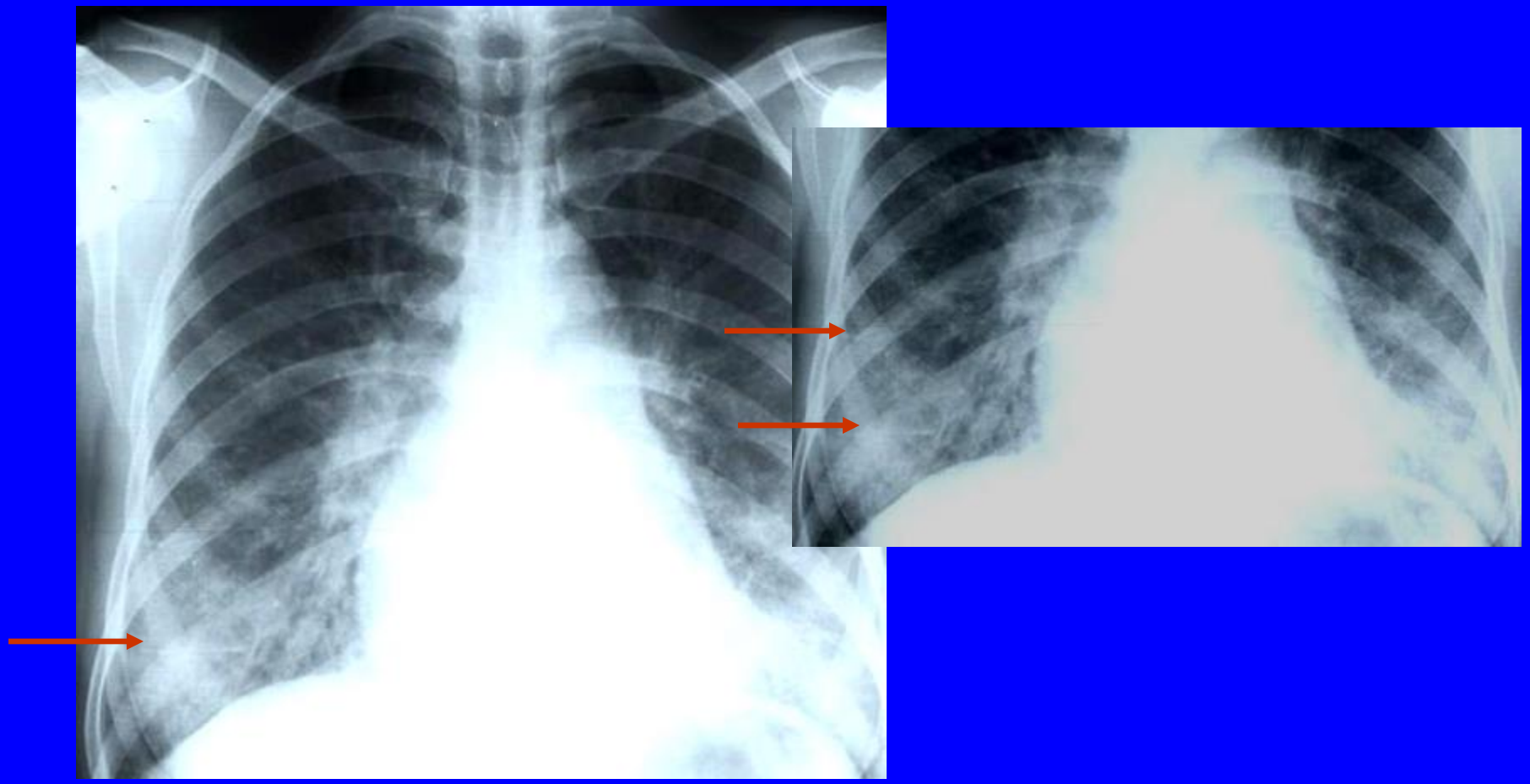

Opacités réticulonodulaires bilatérales des bases avec des opacités linéaires périphériques: lignes de Kerley B (→)

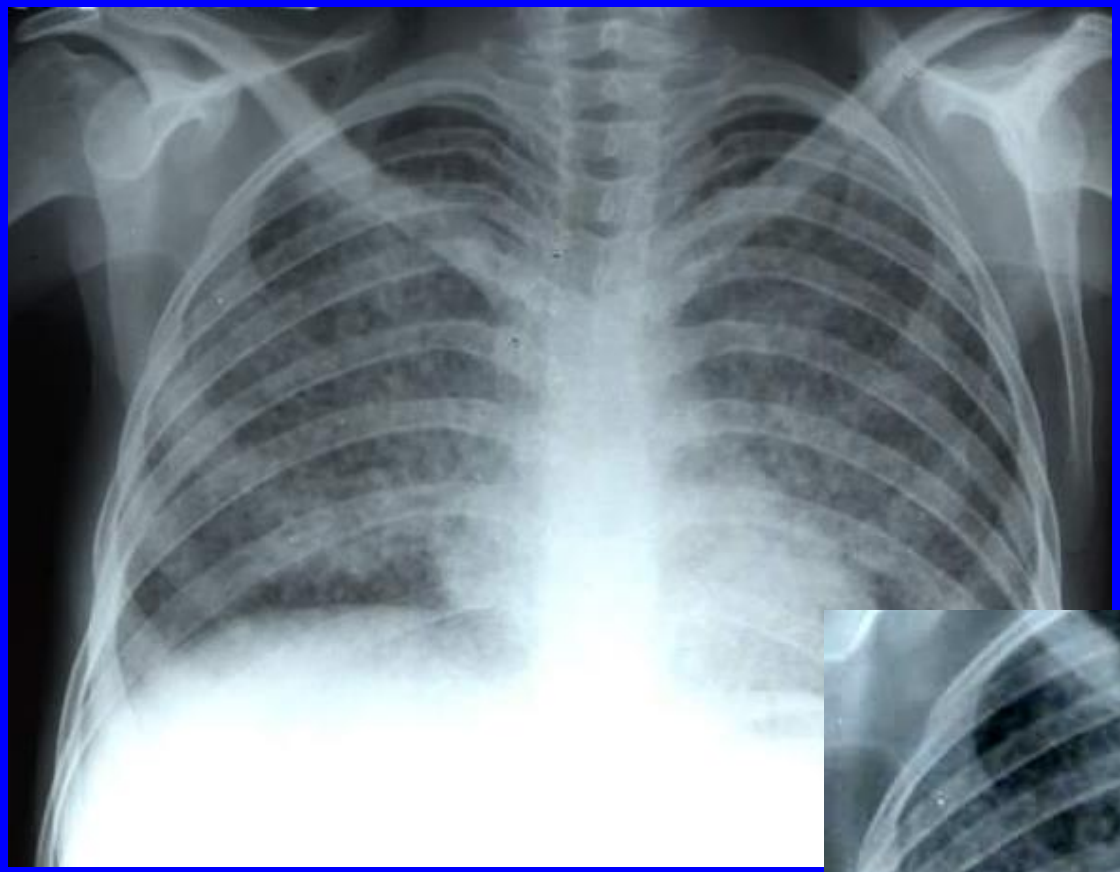

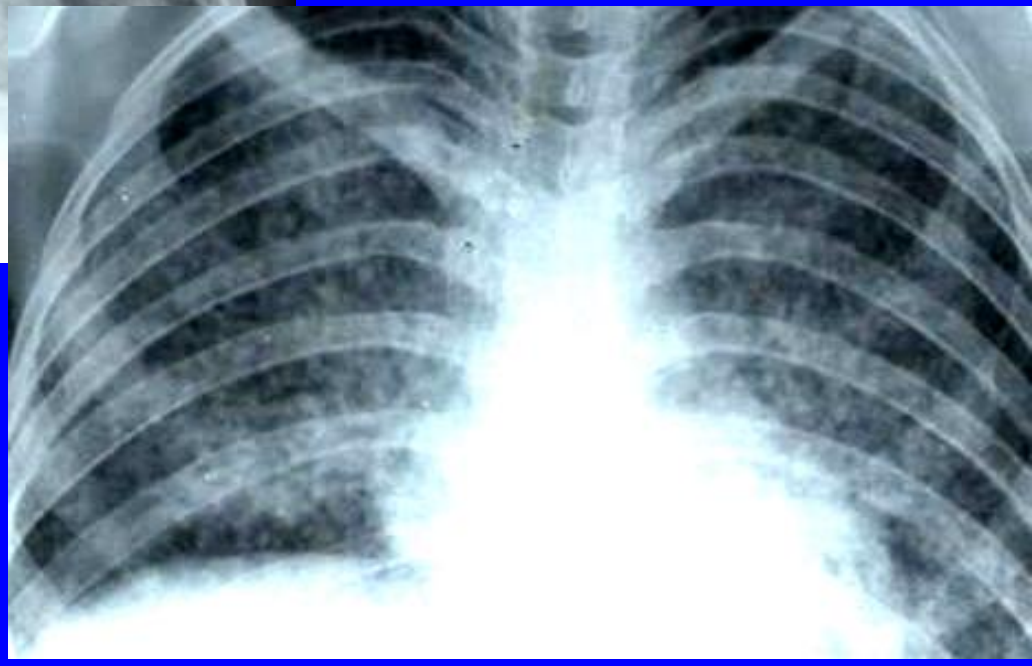

Miliaire à grains moyens

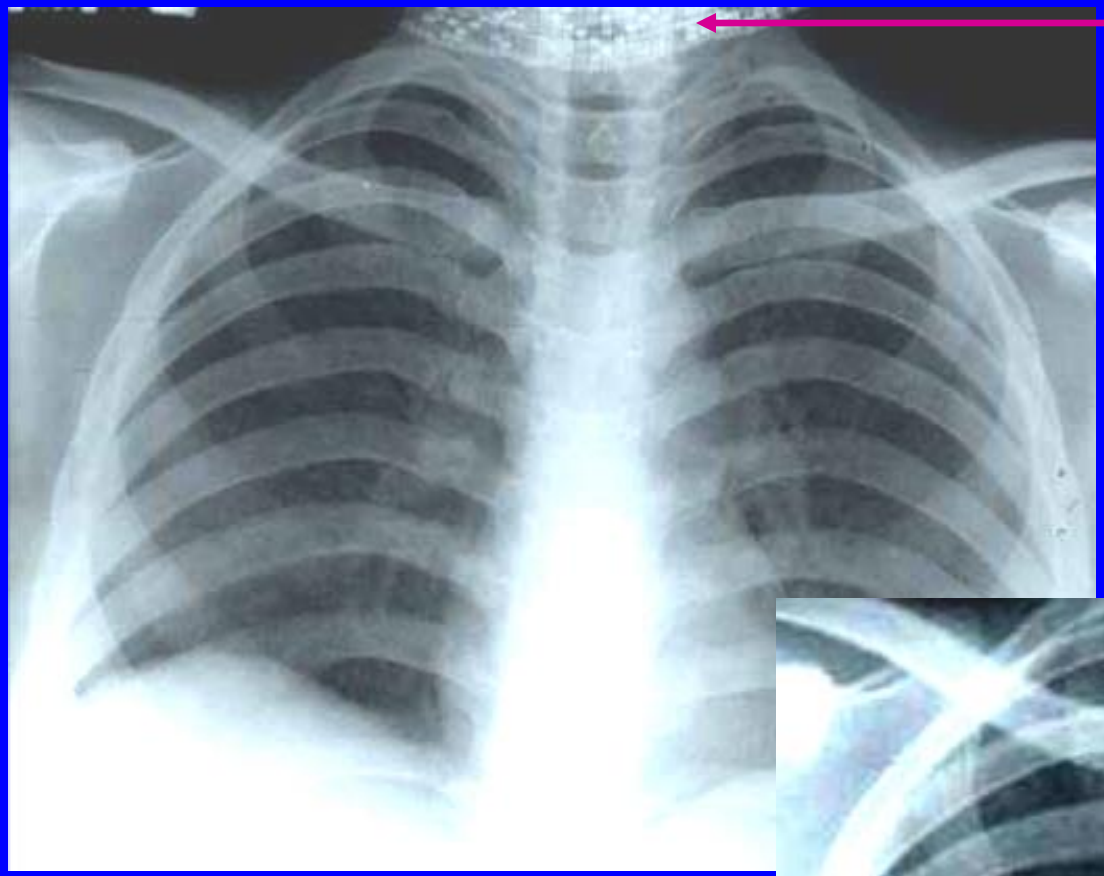

NB: artéfact à éviter collier

Miliaire à grains fins.

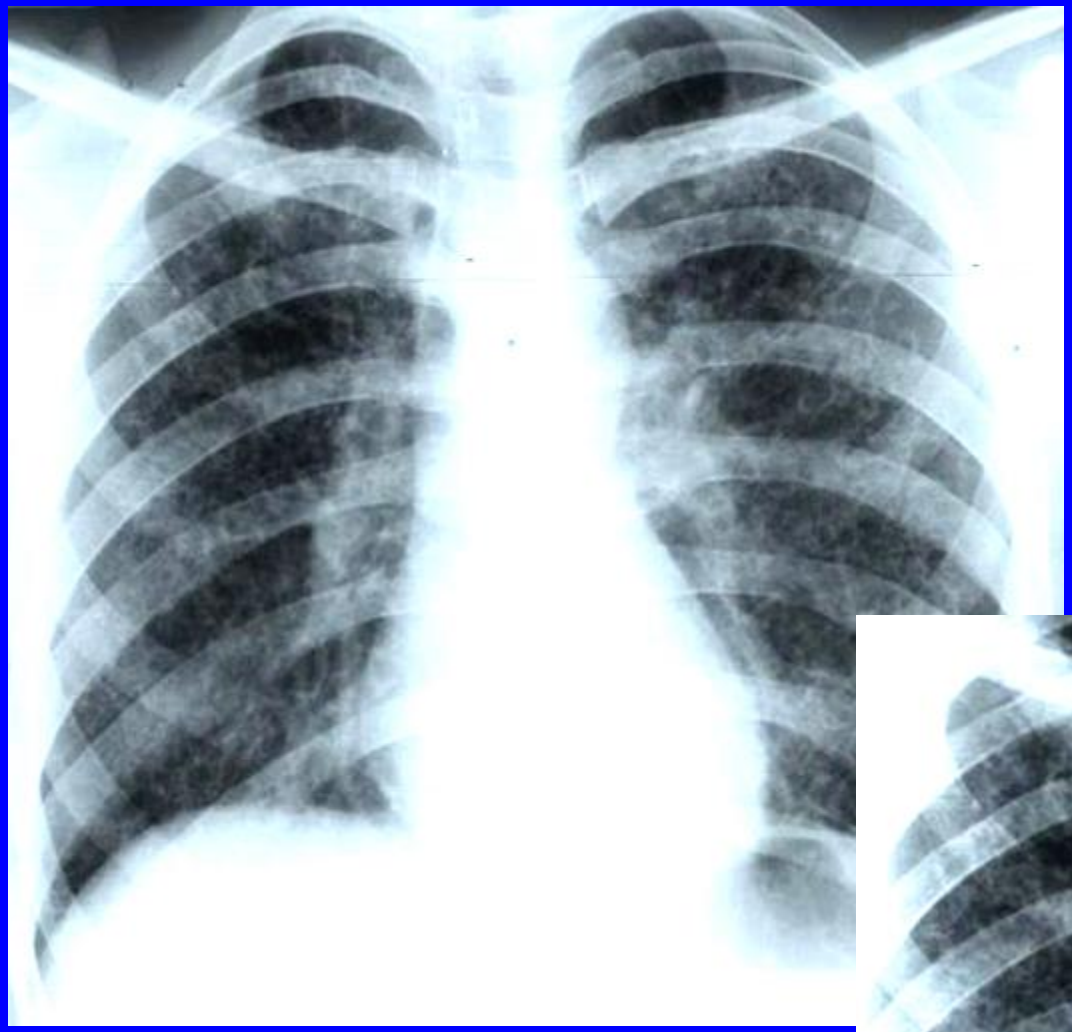

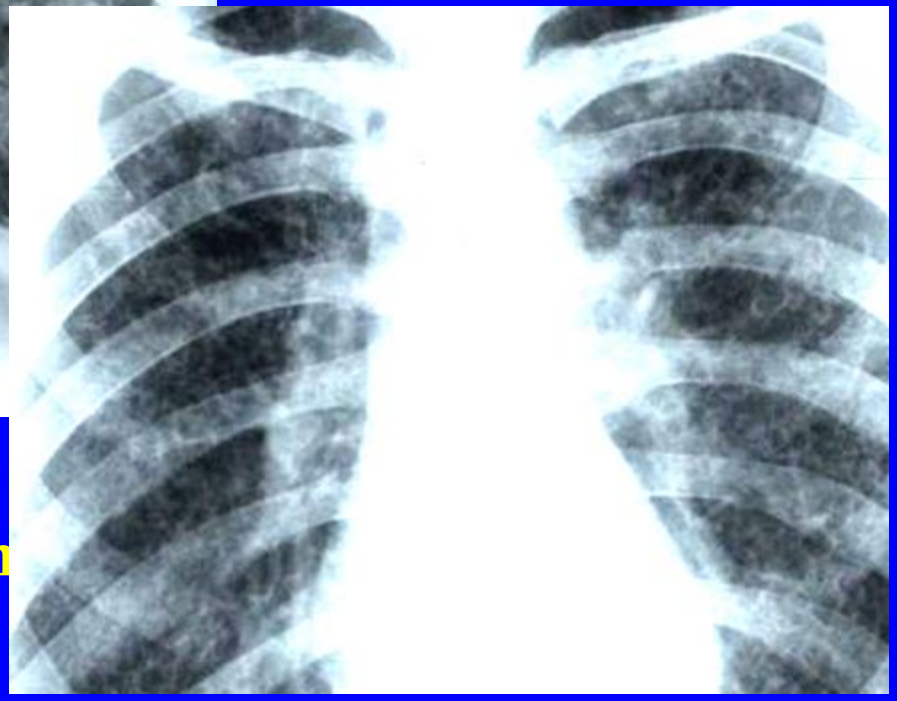

Opacités réticulaires diffuses en rayons de miel

SYNDROME BRONCHIQUE